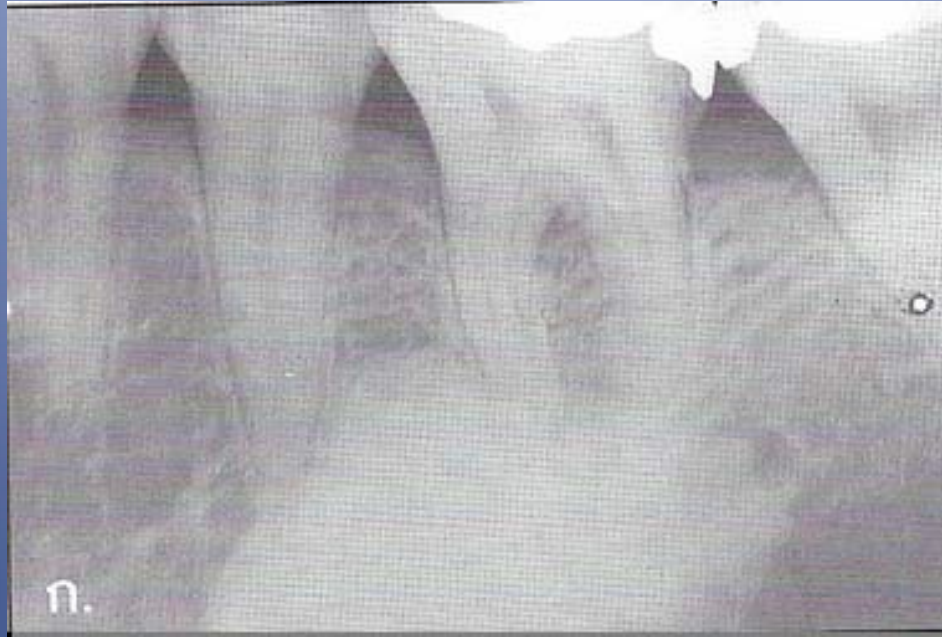


Periapikal Doku Hastalıkları



Prof Dr Uğur İNAN

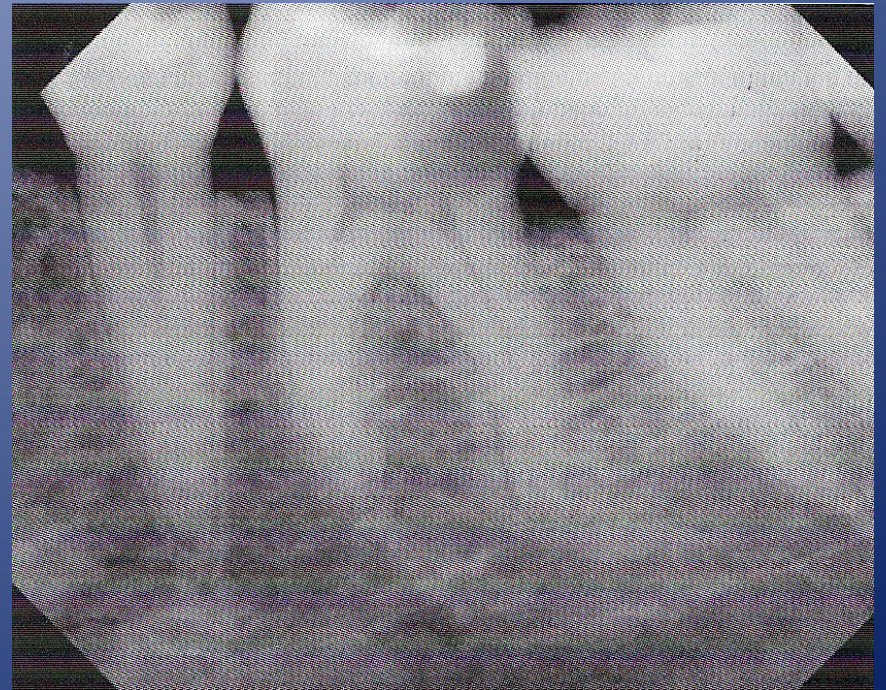
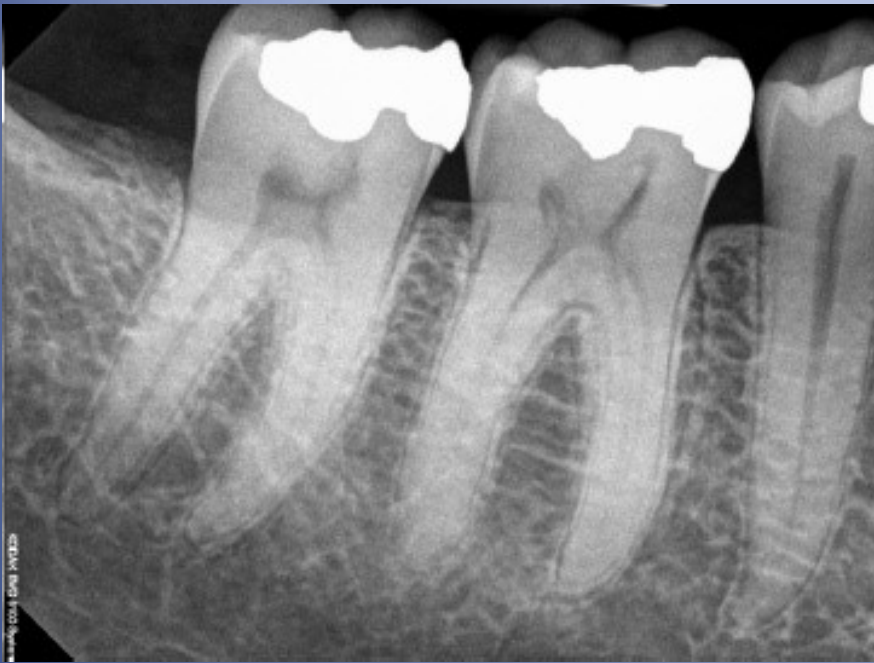Periapikal Lezyonların Sınıflandırılması

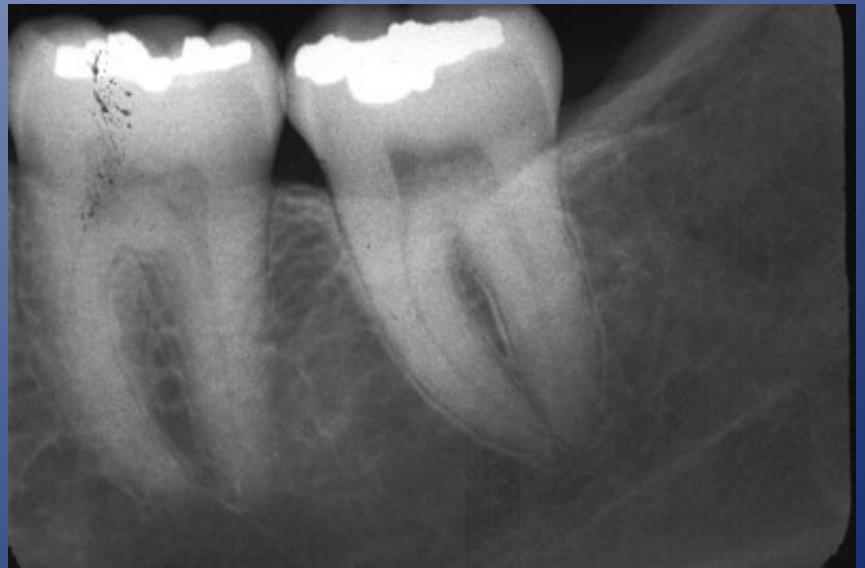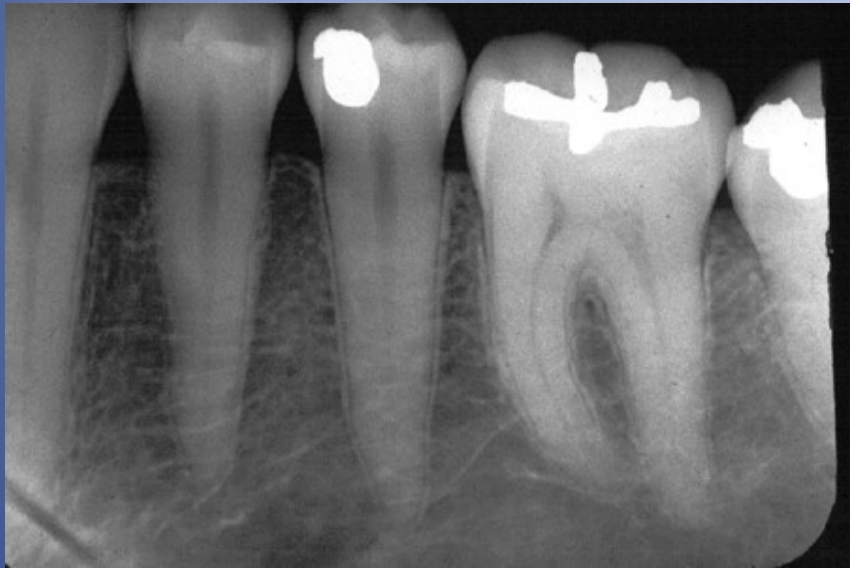Klinik özelliklerine göre sınıflandırma

- Normal periapikal dokular
- Semptomatik apikal periodontitis
- Asemptomatik (kronik) apikal periodontitis
- Condensing osteitis
- Akut apikal abse
- Kronik apikal abse

Normal Periapikal Dokular

- Bu sınıflandırma, diğer tüm apikal hastalıkların karşılaştırıldığı standart bir durumdur.
- Bu durum, dişin normal apikal dokuya sahip olduğu, perküsyon ve palpasyonda anormal hassasiyet göstermediği klinik ve radyografik tanı kategorisi ile ifade edilir.
- Bu kategorideki dişlerin normal lamina duraları ve periodontal ligamentleri vardır.





Semptomatik Apikal Periodontitis

- Şiddetli bir travma veya kök kanalı yolu ile gelen etiyolojik faktörlerin etkisi ile periodontal membranda ortaya çıkan seröz bir iltihaplanmadır.
- Pulpa iltihabının periradiküler dokular içine ilk yayılması semptomatik apikal periodontitis olarak adlandırılır.

İrritanların ortaya çıkması;

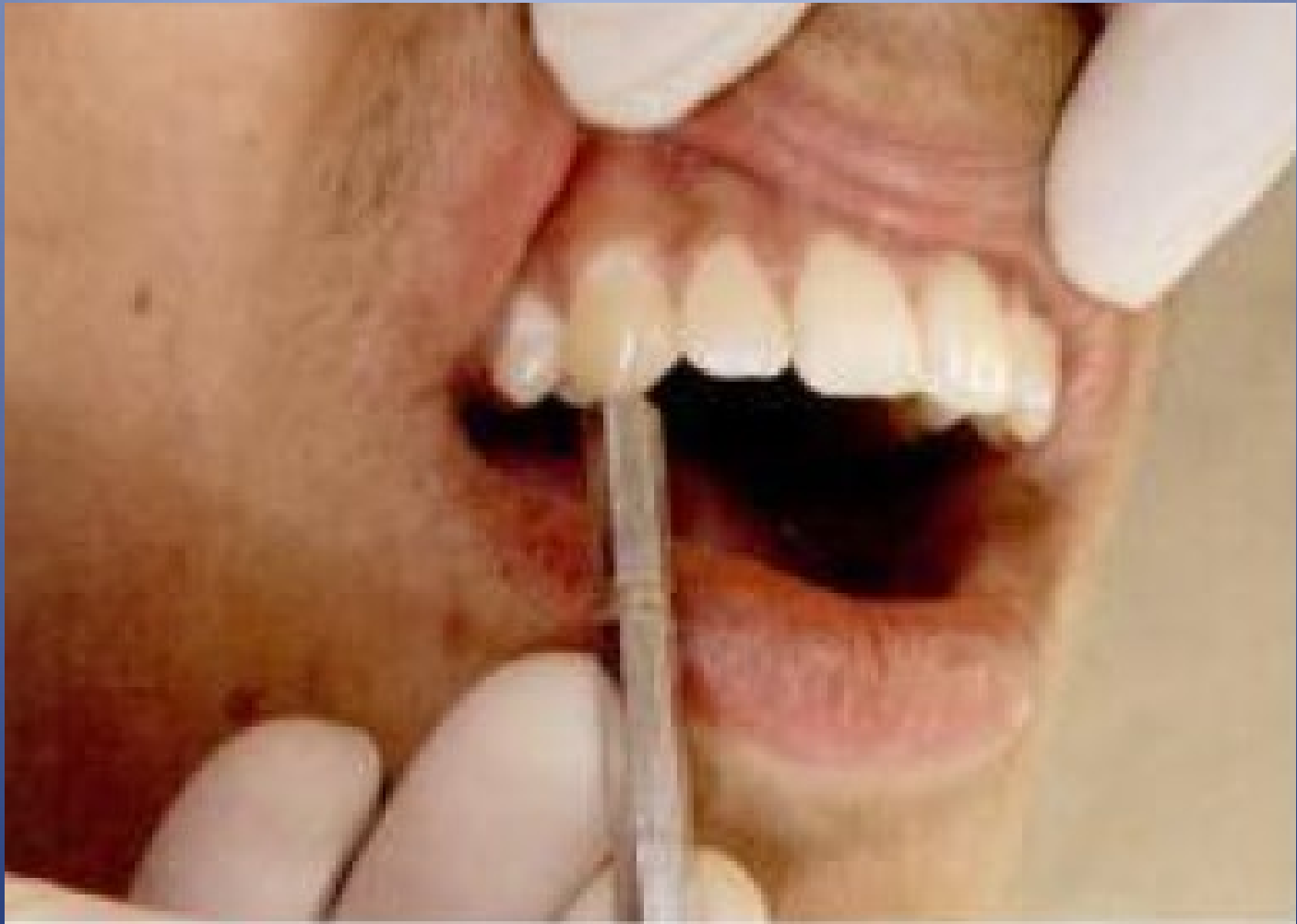- İrreversible pulpitisli dişten gelen iltihap mediyatörleri
- Nekrotik pulpadan bakteriyel endotoksinlerin dışarı çıkması
- Kimyasallar (irrigasyon solüsyonları ya da dezenfeksiyon ajanları gibi)
- Hiperoklüzyona sebep olan restorasyonlar
- Kök kanalının overenstrümantasyonu ve dolgu maddelerinin taşması ile olur.

- Pulpa irreversible iltihaplı ya da nekrotik olabilir.
- Pulpa nekrozu veya gangrenini izleyerek ortaya çıkan periapikal periodontitislerde vitalite testleri doğal olarak negatiftir.
- Steril apikal paradontitislerde veya sekonder akut pulpitisleri izleyenlerde vitalite testleri canlı bir dişe işaret edebilir.

Belirtiler ve Semptomlar

- Klinik olarak orta derecede veya şiddetli spontan rahatsızlık vardır. Ek olarak çiğneme ve perküsyonda ağrı vardır.
- Eğer semptomatik apikal periodontitis, pulpitisin genişlemiş haliyse belirtileri ve semptomları soğuga, sığağa ve elektriksel uyarılara cevapları kapsayacaktır.

- Nekrotik pulpadan kaynaklanan semptomatik apikal periodontitis vitalite testlerine cevap vermez.
- Perküsyon uygulaması şiddetli ağrıya neden olabilir.
- Apikal paradonsiyumda biriken seröz eksuda, dişi alveolünden dışarı doğru yükseltmiştir.
- Aynı nedenle sinir uçları basınç altındadır ve devamlı spontan bir ağrı vardır.

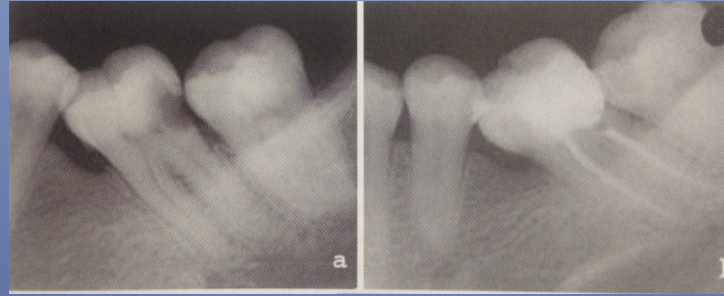

- Bu ağrı geceleri daha fazladır. Zaman zaman kendi kendine veya provokasyon ile azalır ya da çoğalır, zonklama tarzındadır ve tamamen ortadan kalkmaz.
- Erken evrede şişme mevcut değildir. Apikal alana vestibülden parmak ile bastırmak ağrıyı çoğaltır. Bu alandaki dişetinde kırmızılık gözlenir.

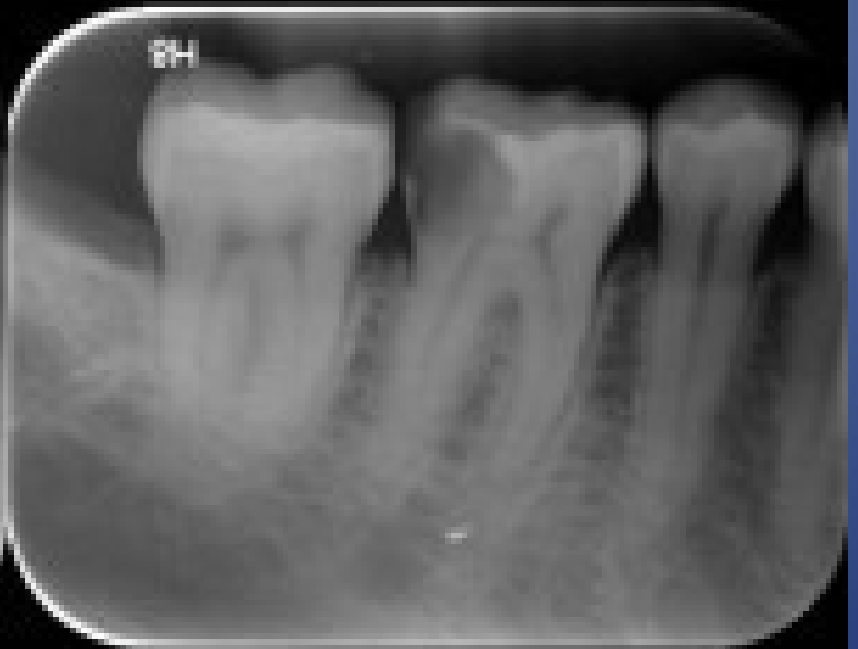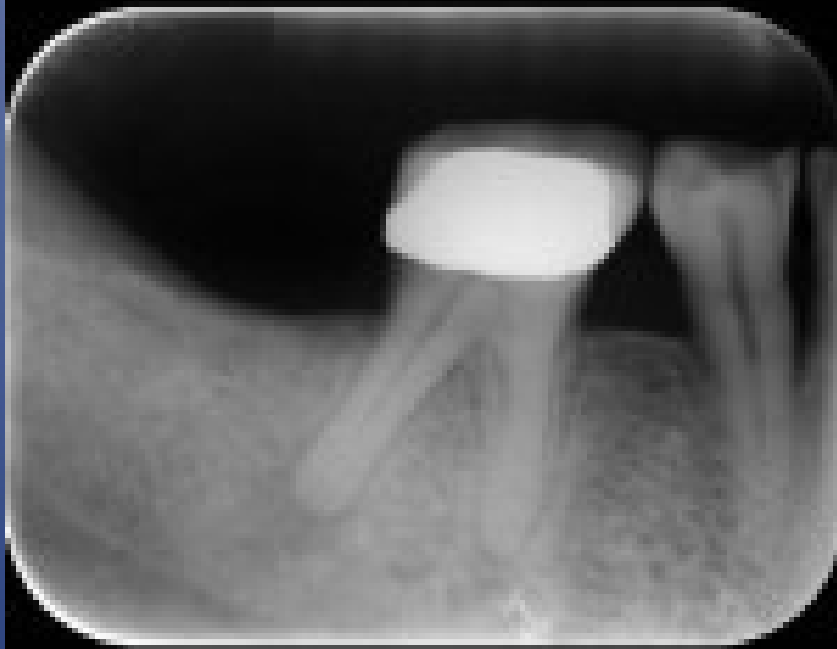- Semptomatik apikal periodontitis apikal radyolüsent bir alanla ilişkili olabilir veya olmayabilir.
- Periodontal ligamentin kalınlaşması, semptomatik apikal periodontitisin radyografik özelliği olabilir.
- Buna rağmen genelde normal periodontal ligament bölgesi ve kesintisiz lamina dura vardır.

Radyografik muayene

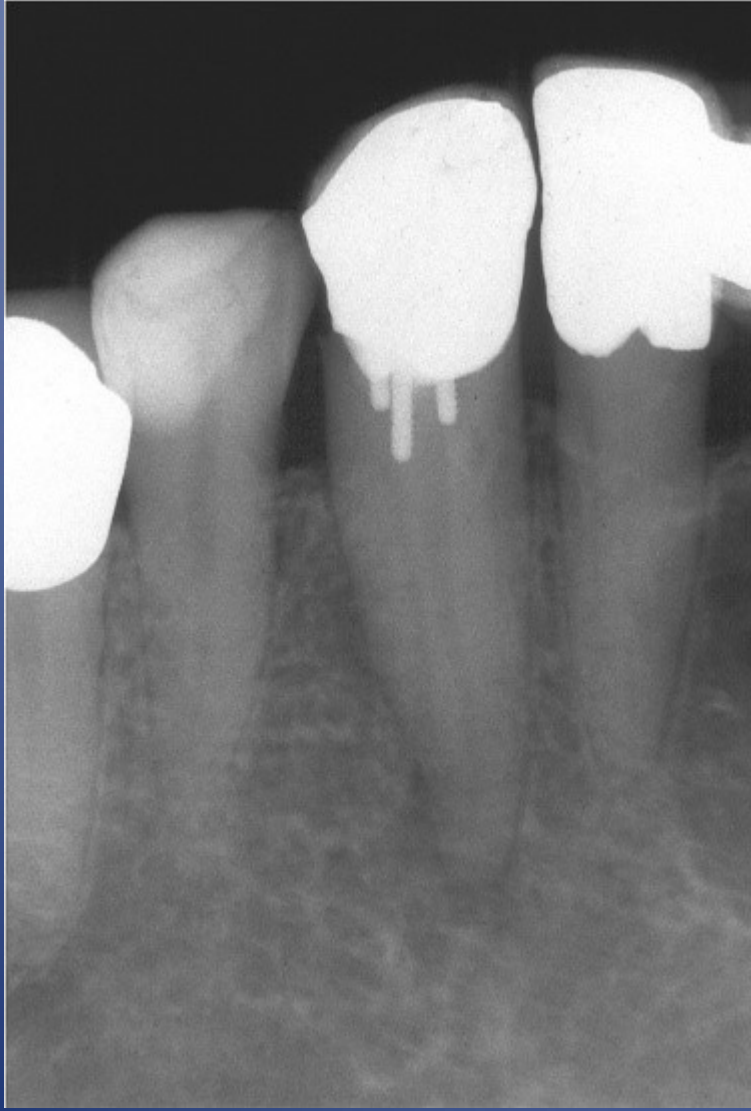- Semptomatik apikal periodontitis tanısını koyduracak spesifik bir radyografik görüntüsü yoktur.



Normal radyografik dokular gözlenebileceği gibi, periapikal radyolusent lezyon da izlenebilir veya periodontal ligament aralığında genişleme gözlenir.



- Gangren veya nekroze pulpadan kaynaklı akut apikal periodontitiste sement-kortikal kemik arasındaki mesafe artmış yani periodontal membran kalınlaşmıştır.
- Akut bir pulpitisi izleyerek meydana gelen akut apikal periodontitiste ise röntgende sağlıklı bir görünüm izlenir.

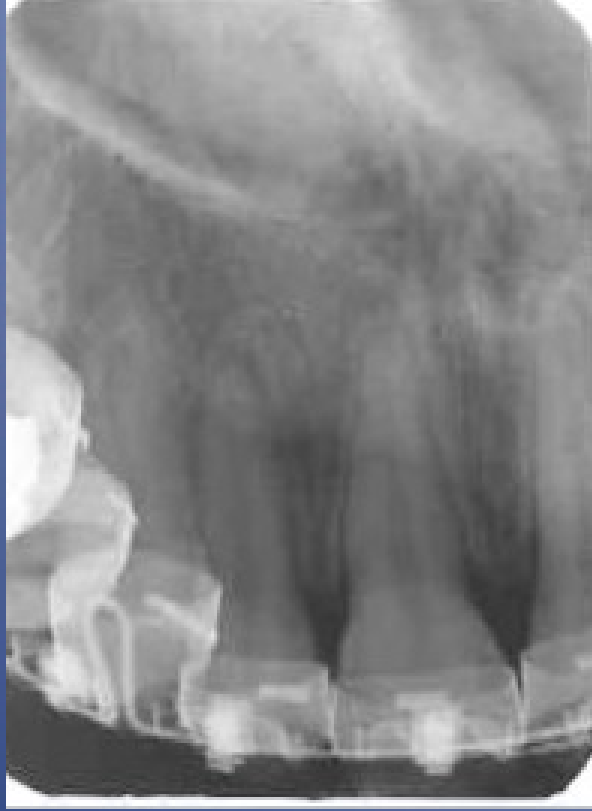

Semptomatik apikal peridontitis

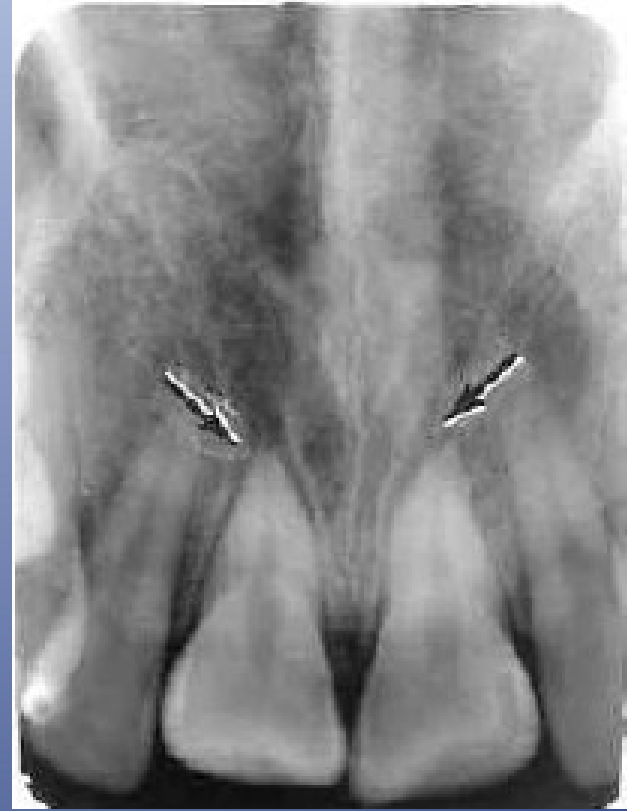Vitalite testi (-)

Soğuk testi (-)

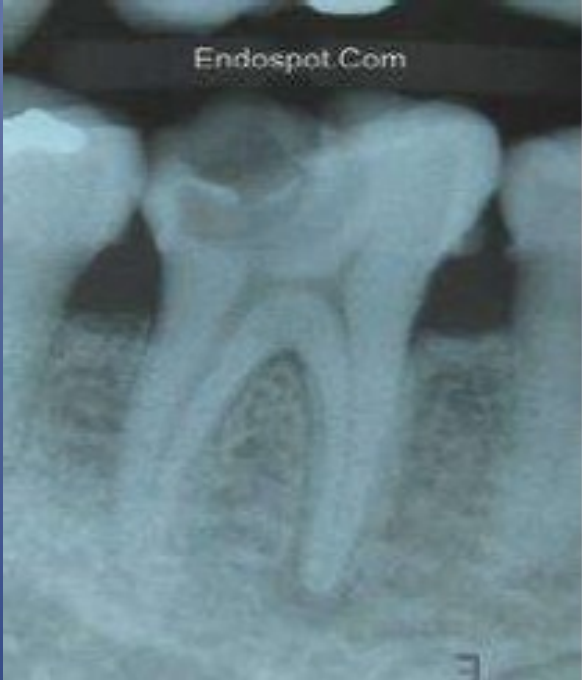
Perküsyon testi (+)



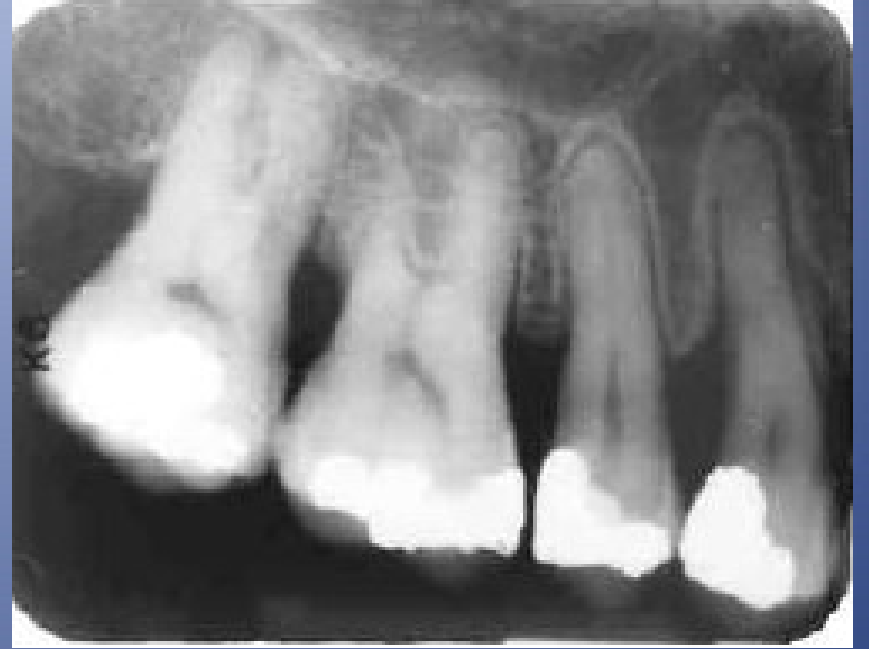Ortodontik tedavi nedeni ile



Travmaya baęlı periodontitis



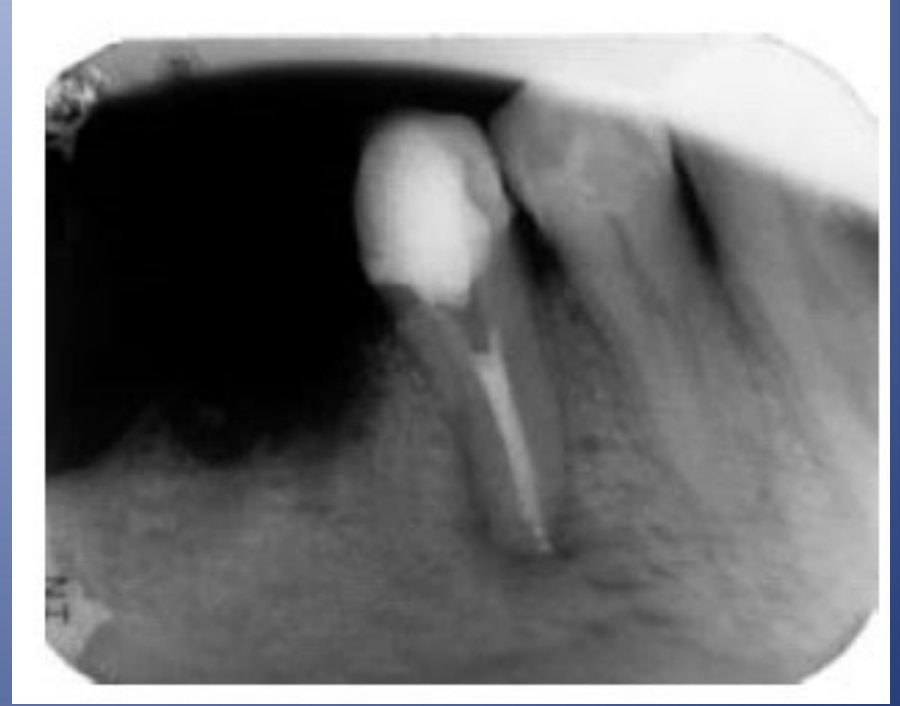
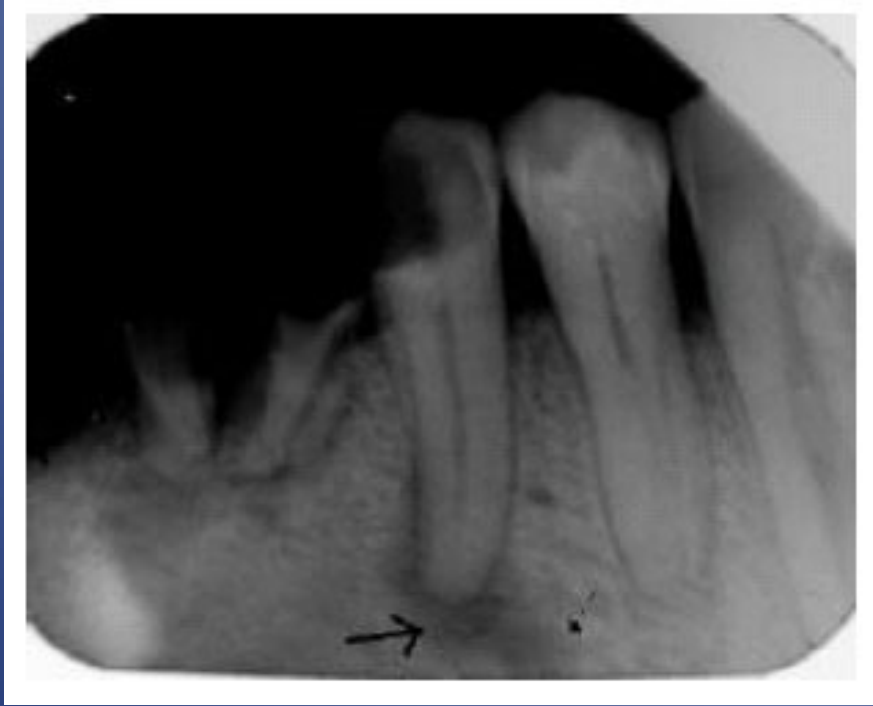Çürük nedeni ile oluşan
periodontitis



Anormal oklüzal kontaklara bağlı
peridontal ligament boşluğunda
artış

Ayırıcı Tanı

- Akut apikal absede diřetiyle periost altında intraoral veya ekstraoral řiřlik söz konusudur. Bu řiřlik palpasyonda hissedilir.
- Ayrıca akut apikal absede vestibülde apikal bölgeye rastlayan kırmızılaşmış diřeti üzerine oksijenli su ile ıslatılmış bir pamuk sürülürse diřetinde bir beyazlaşma görülür.
- Ayrıca sorunlu diřte mobilite artmıştır.



Asemptomatik apikal periodontitis 3 ay sonra

Histolojik Özellikler

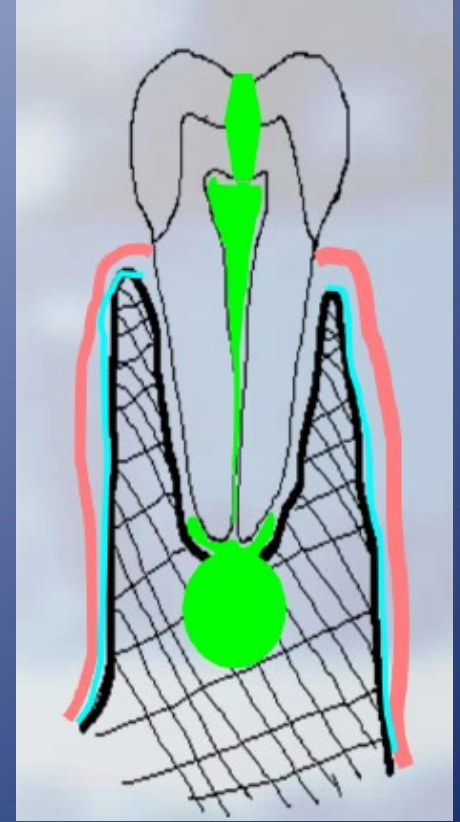- Semptomatik apikal periodontitis ile pulpanın apikal bölgesinin lokalize bir alanında PMN lökositler ve makrofajlar görülür.
- Zaman zaman küçük likefaksiyon nekrozu alanları olabilir (abse).
- Radyografik olarak rezorpsiyon genelde gözükme de; histolojik olarak kemik ve kök rezorpsiyonu görülebilir.

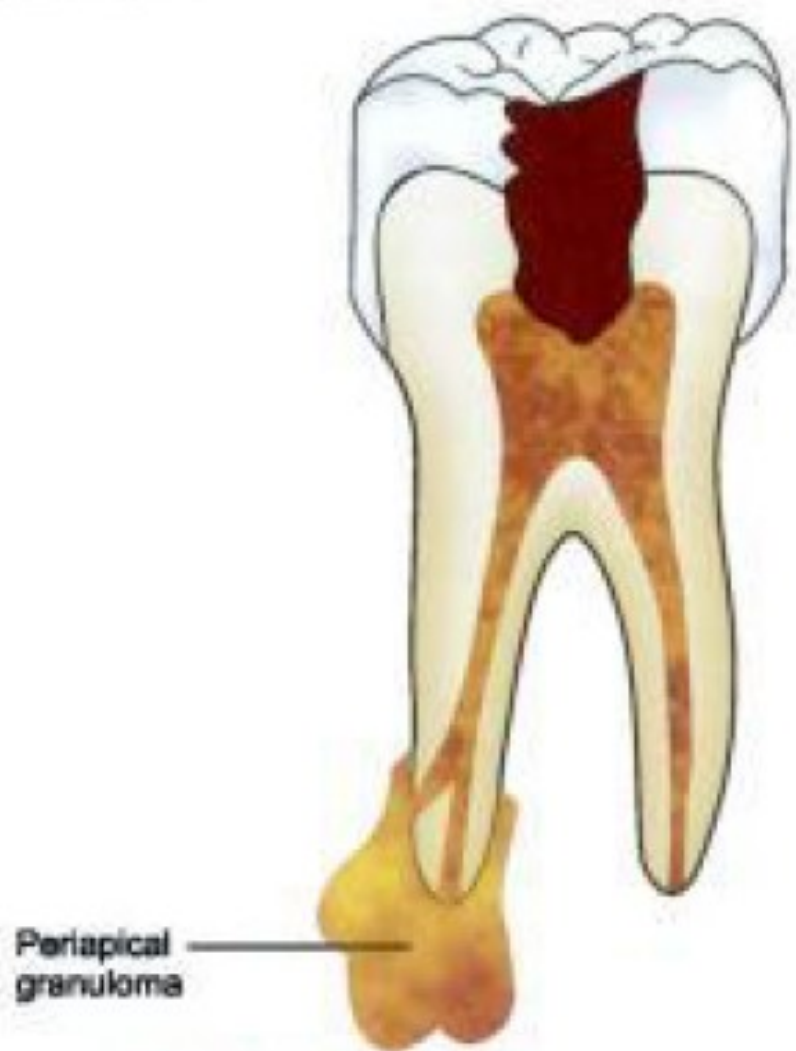Tedavi

- Oklüzal uyumlandırma (hiperoklüzyon varsa).
- İrritanların ya da patolojik pulpanın kaldırılması ve periapikal eksudanın kaldırılması genelde rahatlama sağlar.

Asemptomatik (Kronik) Apikal Periodontitis

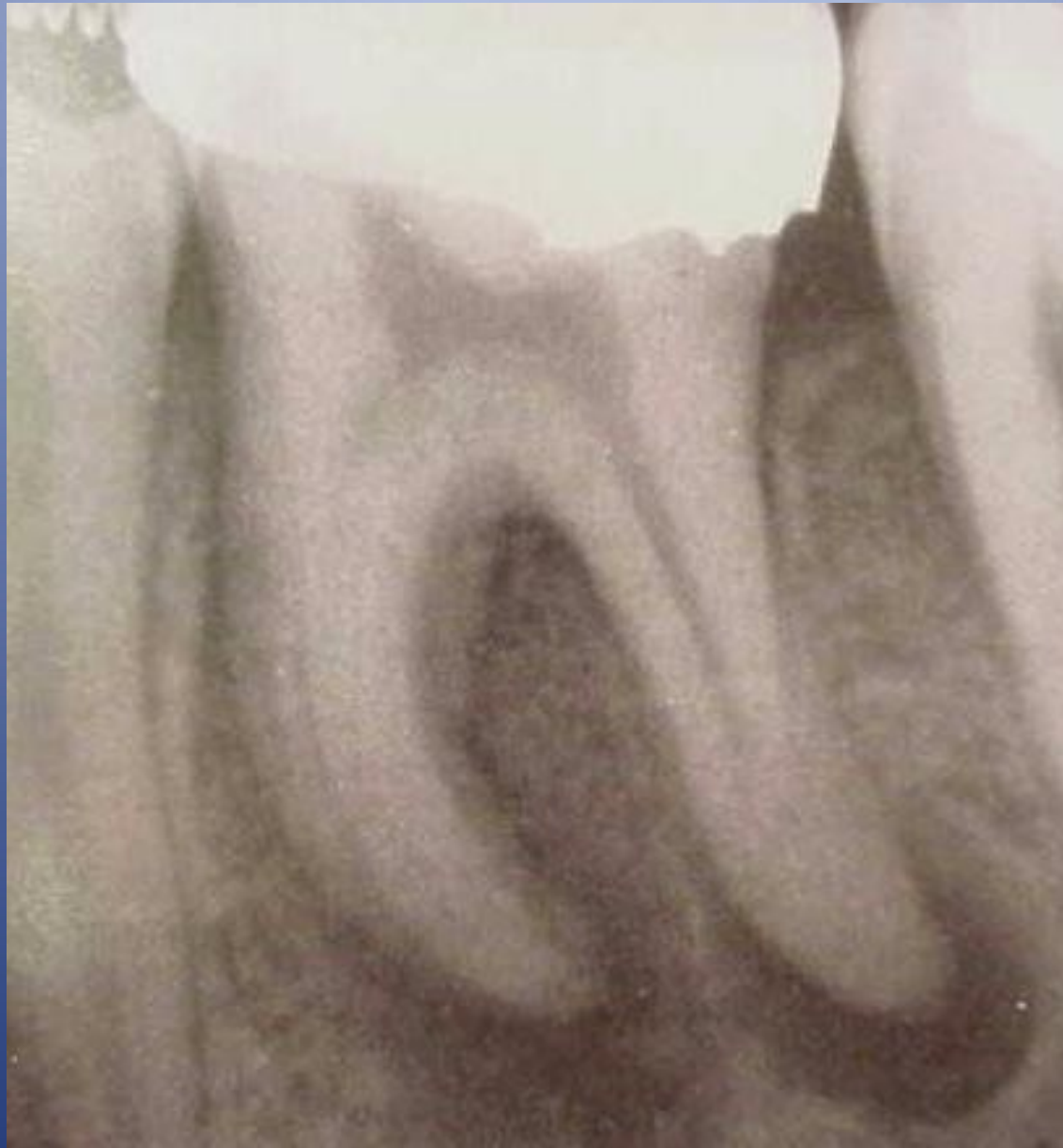- Meslek terminolojisinde daha çok granülom adıyla bilinir.
- Şiddeti düşük polimikroirritasyonların uzun süreli etkileri sonucu periapekte yavaş yavaş genişleyen kronik bir iltihaptır.



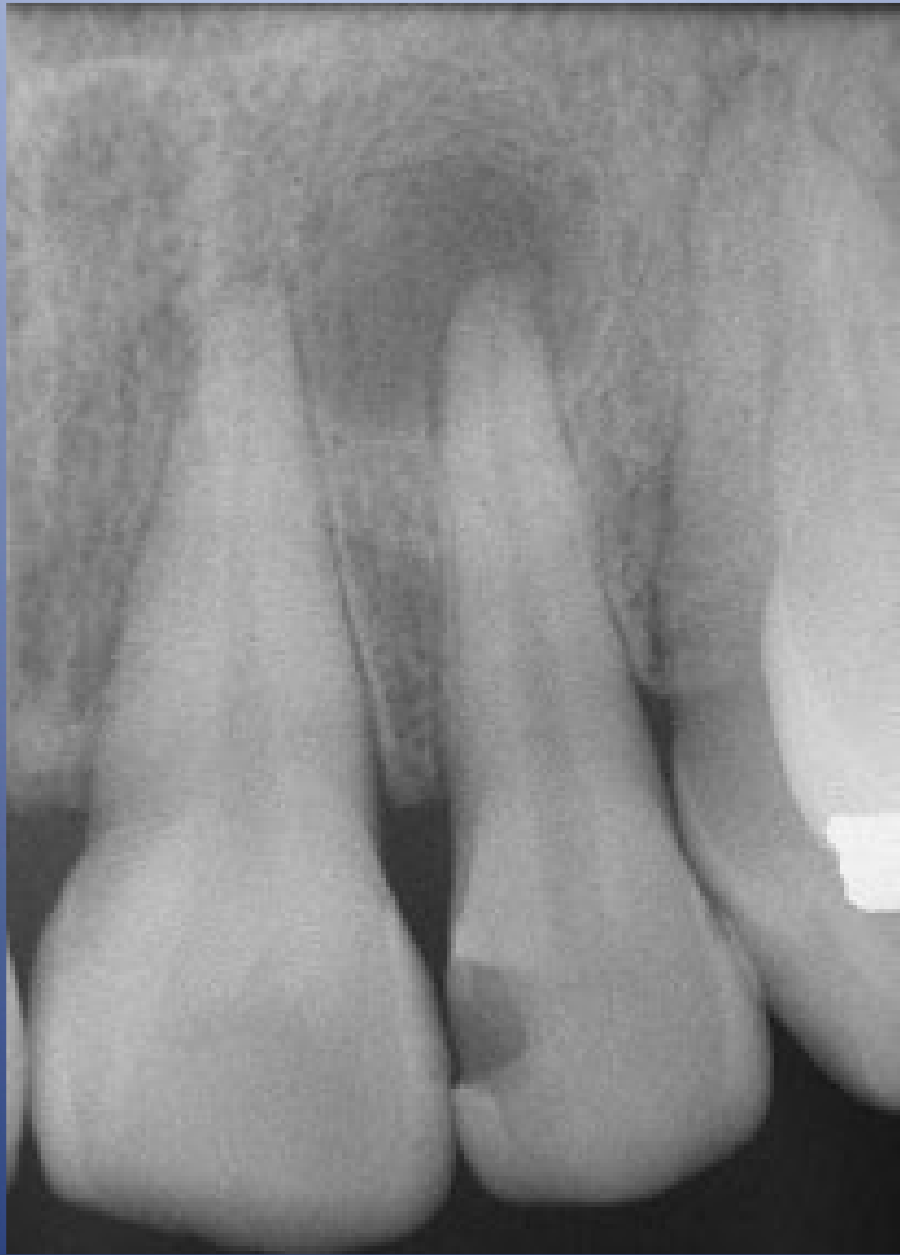

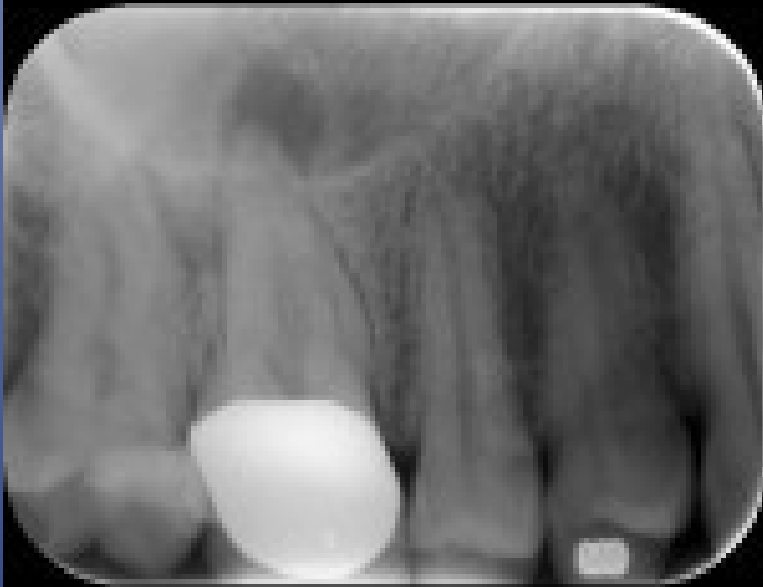Periapical
granuloma

Fig. 3.35: Periapical granuloma



- Röntgen filmlerinde yaklaşık bir toplu iğne başından nohut büyüklüğüne kadar değişen radyolüsent alanlar şeklinde görülür.
- Hiçbir klinik belirti vermez, bu yüzden tespit edilmeden çok uzun süre periapekte kalabilir.
- Genelde dişteki renk değişikliği ya da rutin radyografik incelemede tespit edilir.



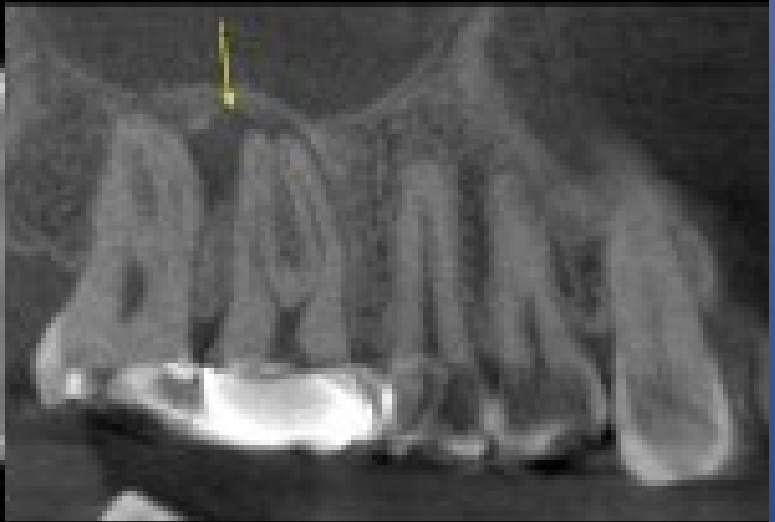

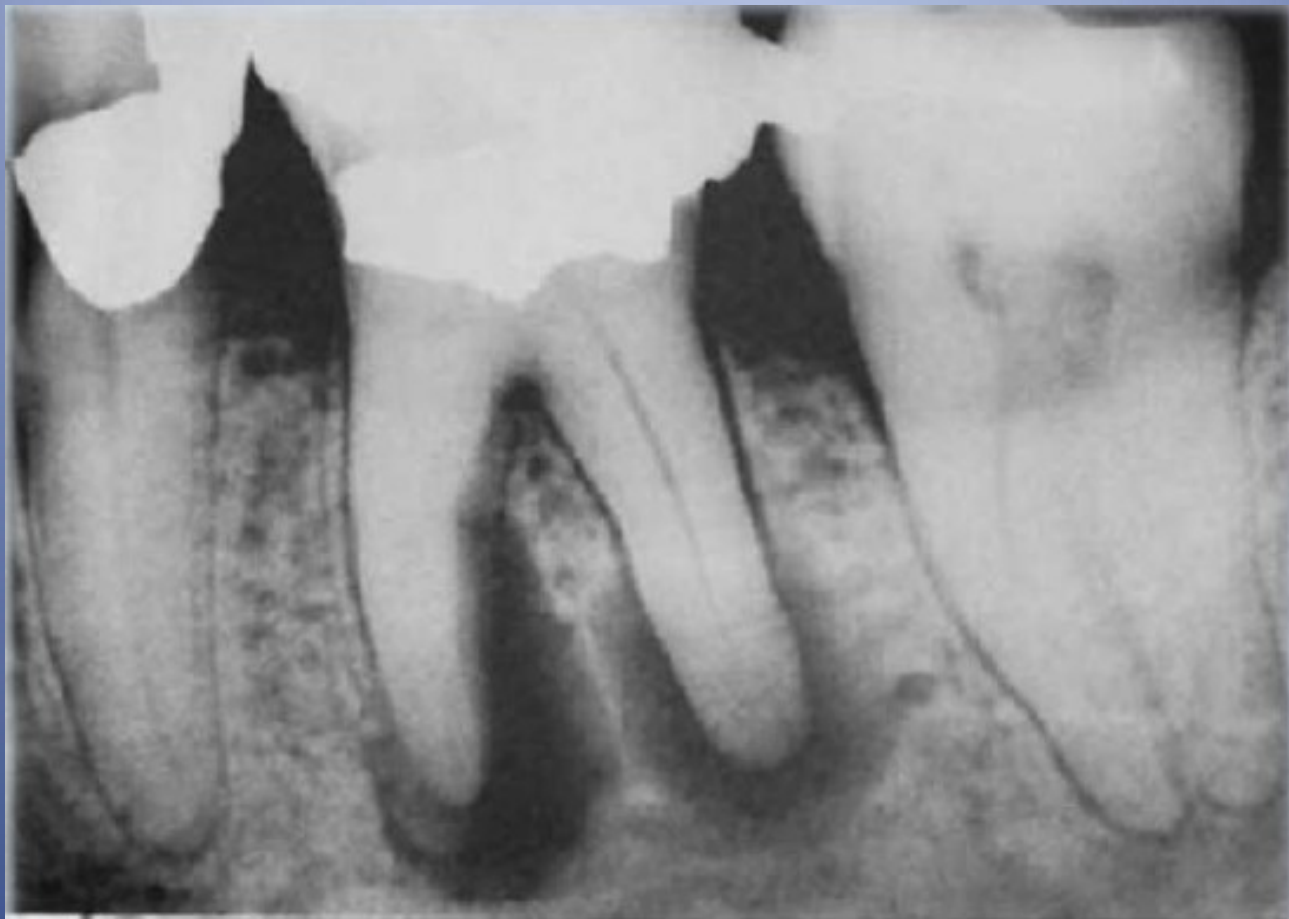
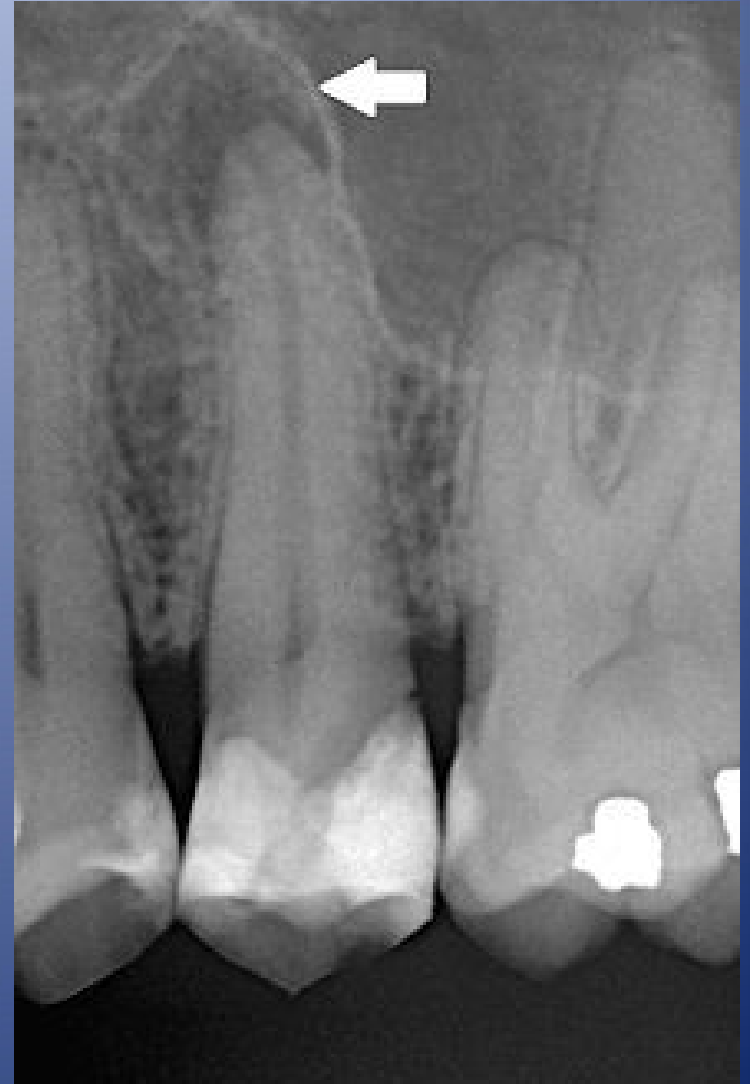

Figure 5-2 Radiographic appearance of asymptomatic apical periodontitis. Two distinct lesions are present at the periradicular regions of a mandibular first molar with necrotic pulp.

Etiyoloji

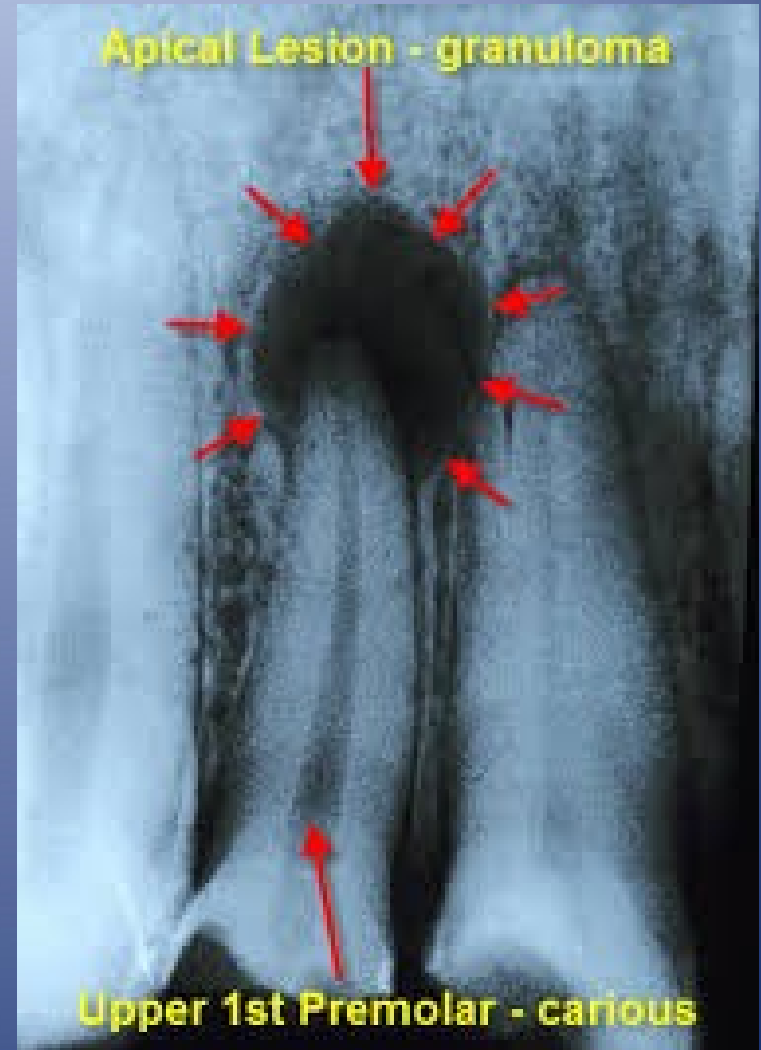- Asemptomatik apikal periodontitis pulpa nekrozundan kaynaklanır ve genelde semptomatik apikal periodontitisin sekelidir.

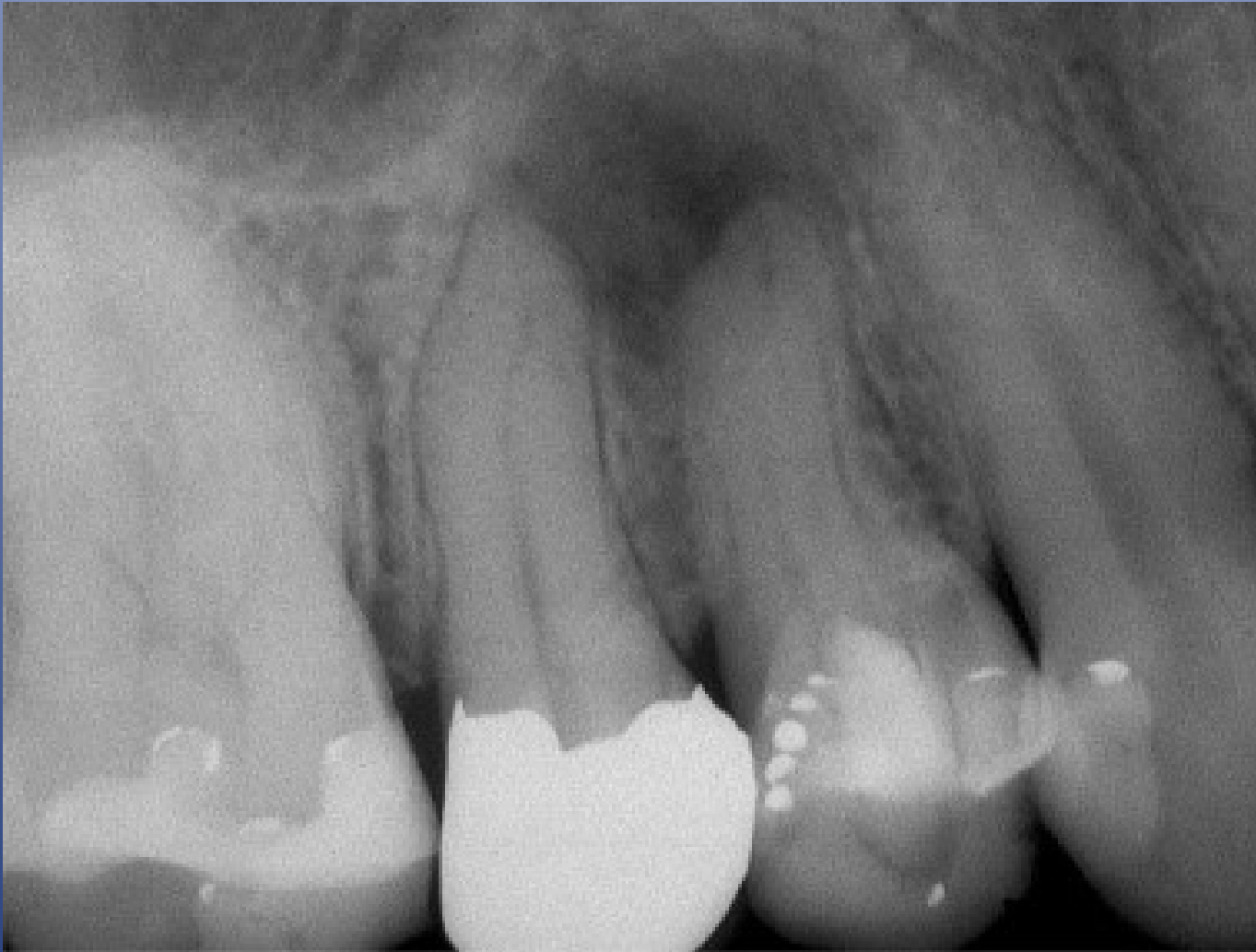

Belirtiler ve Semptomlar

- Pulpa nekrotik olduğundan, asemptomatik apikal periodontitisli bir diş elektriksel ya da termal uyarılara cevap vermez.
- Perküsyonda ya az ağrı olur ya da hiç oluşmaz.
- Palpasyonda, kemiğin kortikal tabakasının değiştiğini ve asemptomatik apikal periodontitisin yumuşak dokuların içine yayıldığını belirten hafif bir hassasiyet olabilir.

- Radyografik özellikleri, lamina dura'nın kesintiye uğramasından periapikal ve intraradiküler dokuların geniş alanda yıkımına kadar değişebilir.





Histopatolojik özelliklerine göre periapikal doku hastalıklarının sınıflandırılması:

1. Semptomatik apikal periodontitis
2. Asemptomatik apikal periodontitis (apikal granülom, kronik apikal periodontitis)
3. Radiküler kist (periapikal kist, kist oluşumu ile beraber apikal periodontitis)
4. Condensing osteitis (reaktif kemik oluşumunun eşlik ettiği asemptomatik apikal periodontitis)
5. Endodontik orijinli olmayan periapikal lezyonlar

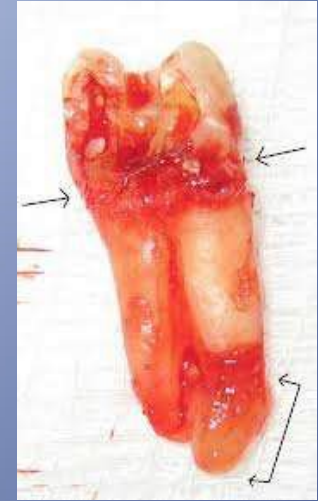
Histolojik Özellikler

Asemptomatik apikal periodontitis lezyonlarının histolojik olarak sınıflandırılması:

a) Granülomlar

b) Kistler

Asemptomatik (Kronik) Apikal Periodontitis (Granülom)



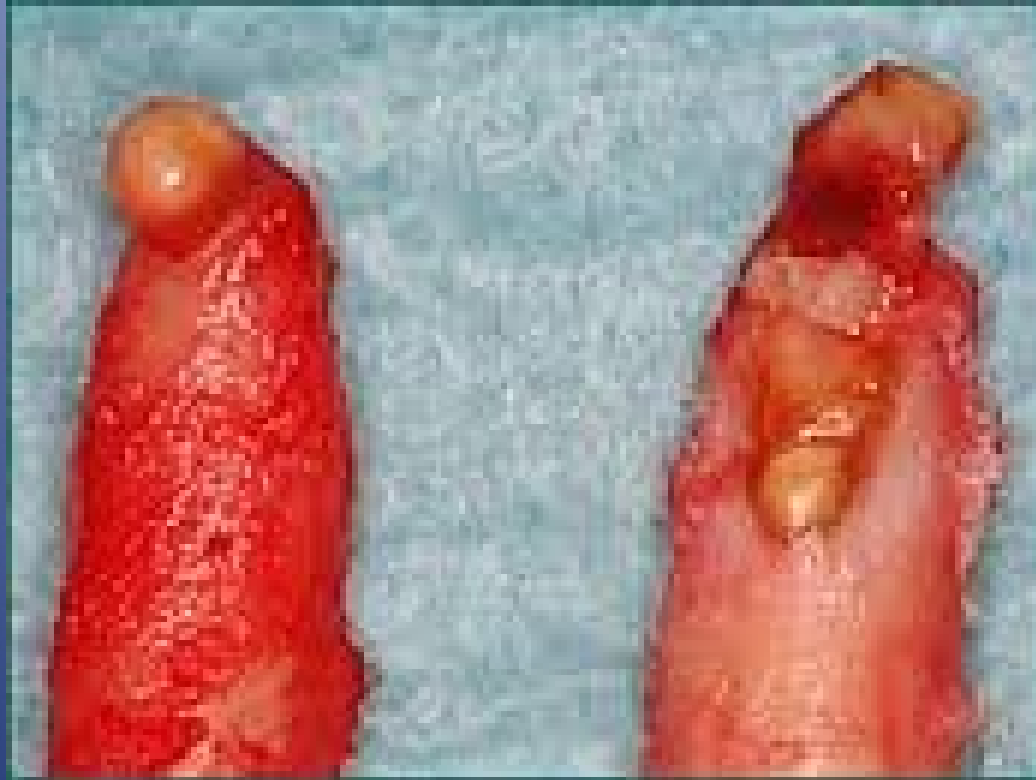Histolojik olarak kök kanalından gelen irritasyonların etkisiyle oluşmuş merkezi bir nekrotik alanı çevreleyen, kronik iltihabi hücreler içeren granülasyon dokusu ile onu çevreleyen fibröz kapsülden meydana gelir.

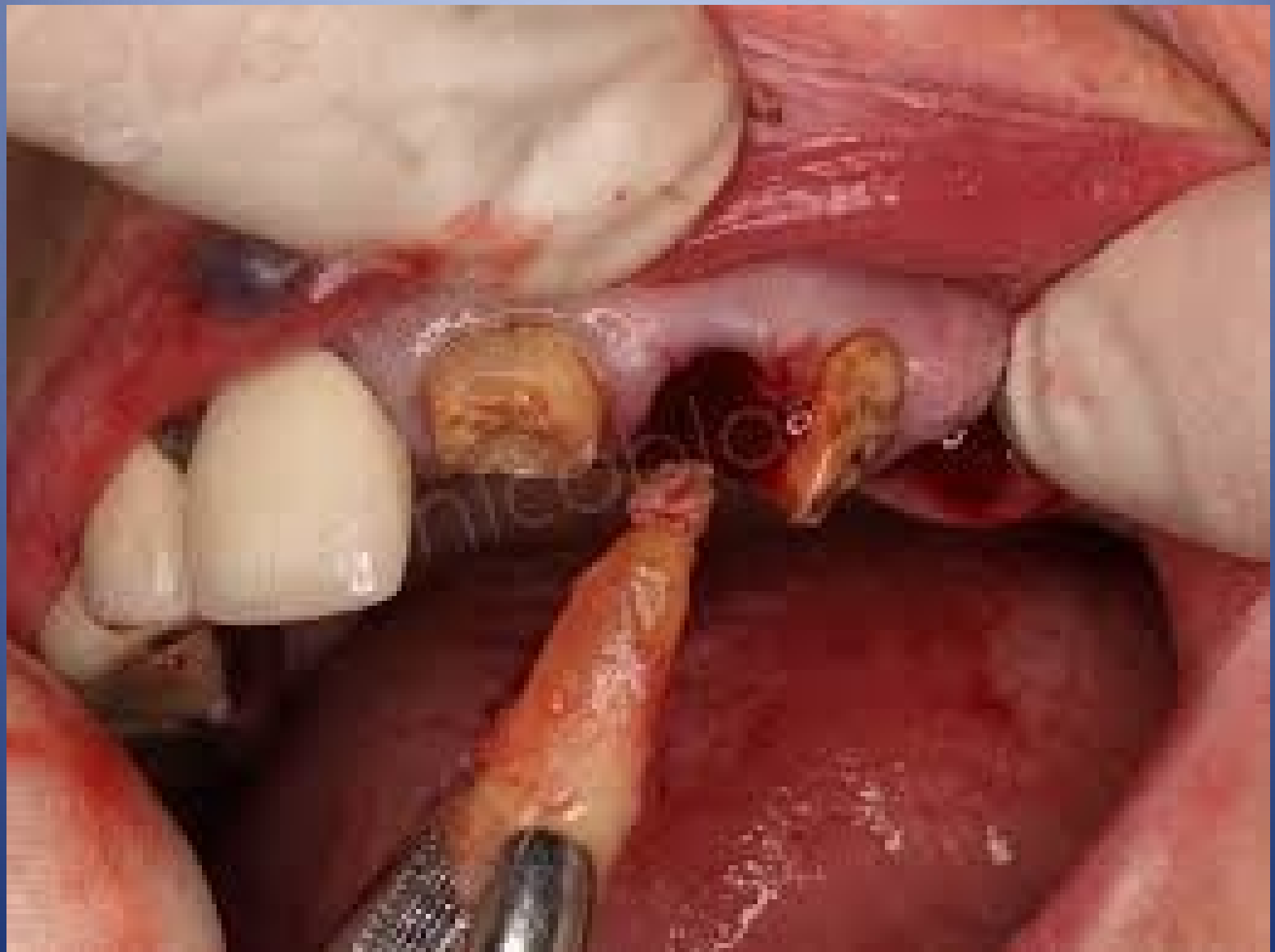Bir periapikal granülom;

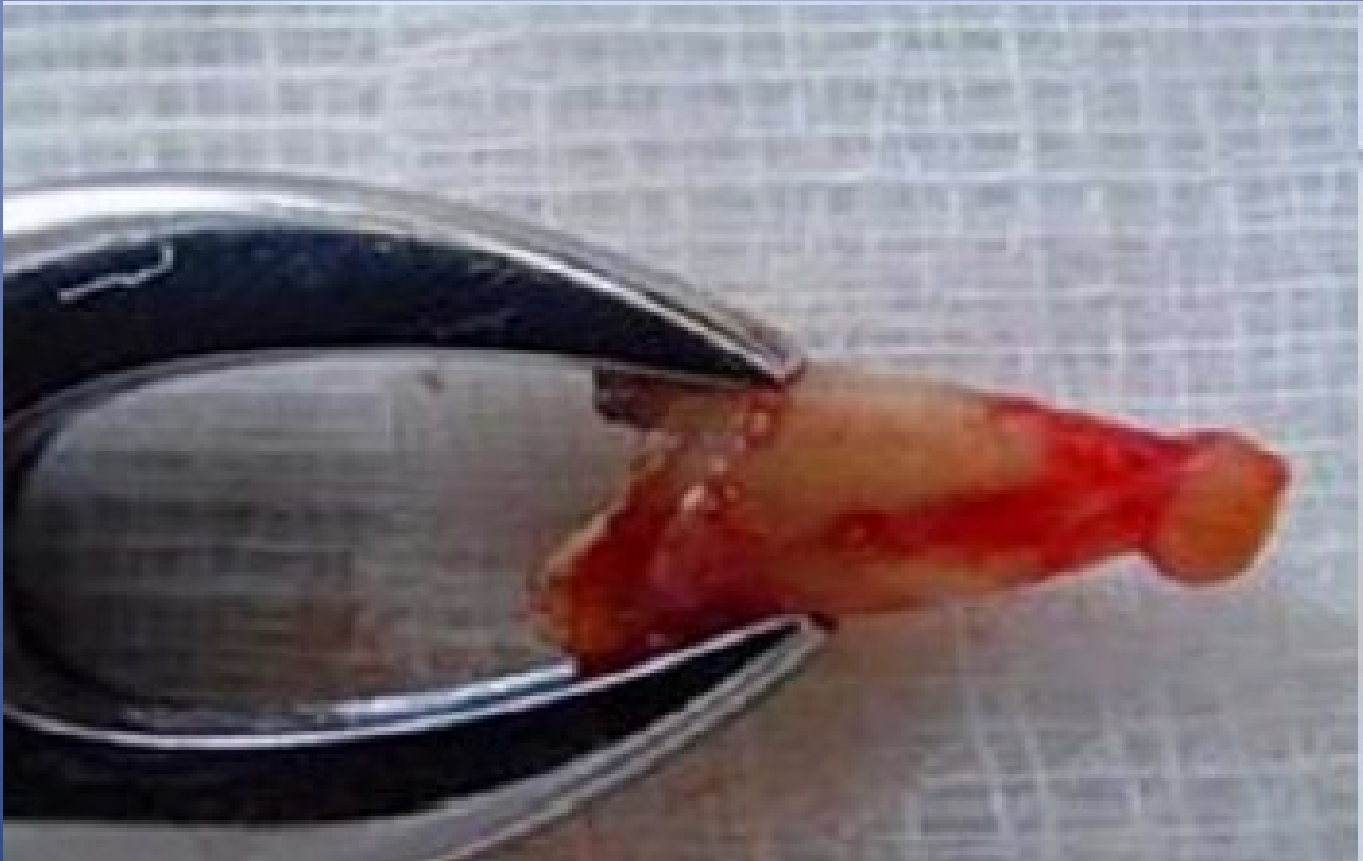- Mast hücreleri,
- Makrofajlar,
- Lenfositler,
- Plazma hücreleri, ve
- Bazen de PMN lökositler ile infiltre edilen granülomatöz dokudan meydana gelir.

- Histolojik incelemelerde granülomların %45'inin epitelize olduğu tespit edilmiştir.
- Bu epitel hücreleri kök yüzeyinde bazal lamina ve hemidesmozomal yapılarla ilgili olarak epitelyum ataşman meydana getirebilirler.

- Lezyonun fibröz konnektif doku kapsülü kök yüzeyine kollagen fibrillerle sıkıca bağlıdır. Bu yüzden çekim sonrasında tüm lezyon kök ucuna bağlı bir torba gibi sallanır.







Granülom kök kanalından devamlı gelen irritasyonlarla organizma arasında oluşmuş bir savunma örgütü, bir denge unsurudur.

**Gelişmiş bir granülomda yapılan
histopatolojik incelemede içten dışa doğru 4
tabaka izlenir:**

1. Nekroz Bölgesi
2. Kontaminasyon Bölgesi
3. İritasyon Bölgesi (İltihabi Bölge)
4. Stimülasyon Bölgesi

1. Nekroz Bölgesi

- Kök kanalı içindeki nekrotik pulpa ve devamlı olarak buradan gelen irritasyonların etkisiyle oluşan bölgedir.
- Polimorf nüveli lökositlerin birikimi sonucu iltihabi eksuda ile bağlantılı olan likefaksiyon nekrozu oluşur.
- Bu bölgede bakteri kolonileri, nekrotik doku kalıntıları, antijen, ekzotoksin, endotoksin ve çeşitli bakteriyel enzimler vardır.

2.Kontaminasyon Bölgesi

- Birinci bölgenin çevresinde yoğun lenfositler ve plazma hücreleri vardır.
- Nekroz bölgesindeki irritanların toksisiteleri kontaminasyon bölgesindeki bu litik ve selüler aktiviteyle azalır.

- Toksisitedeki bu azalma diferansiye olmamış hücreleri stimüle ederek çok çekirdekli osteoklast haline gelmelerini sağlar ve bu hücreler kemiği rezorbe etmeye başlarlar.
- Bu evrede apikal periodontal aralıktaki genişleme radyografide izlenir.

3. İrritasyon Bölgesi (İltihabi Bölge)

- Alveol kemiğinde oluşan bu rezorpsiyon alanı granülomatöz doku ile doldurulur.
- Yeni kapiller ve genç fibroblastlardan oluşmuş bu granülomatöz dokunun tamir ve iyileşme fonksiyonu vardır.

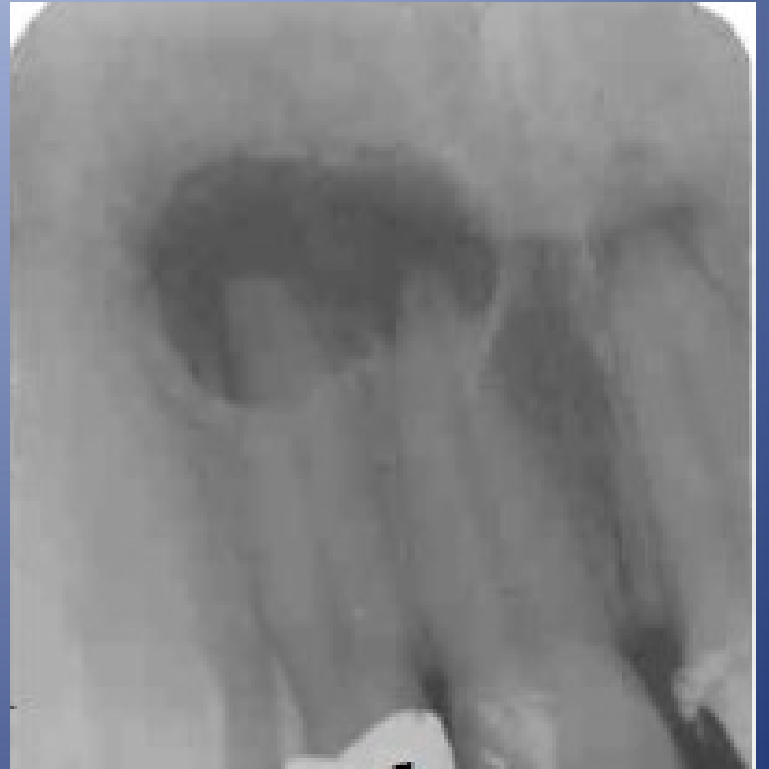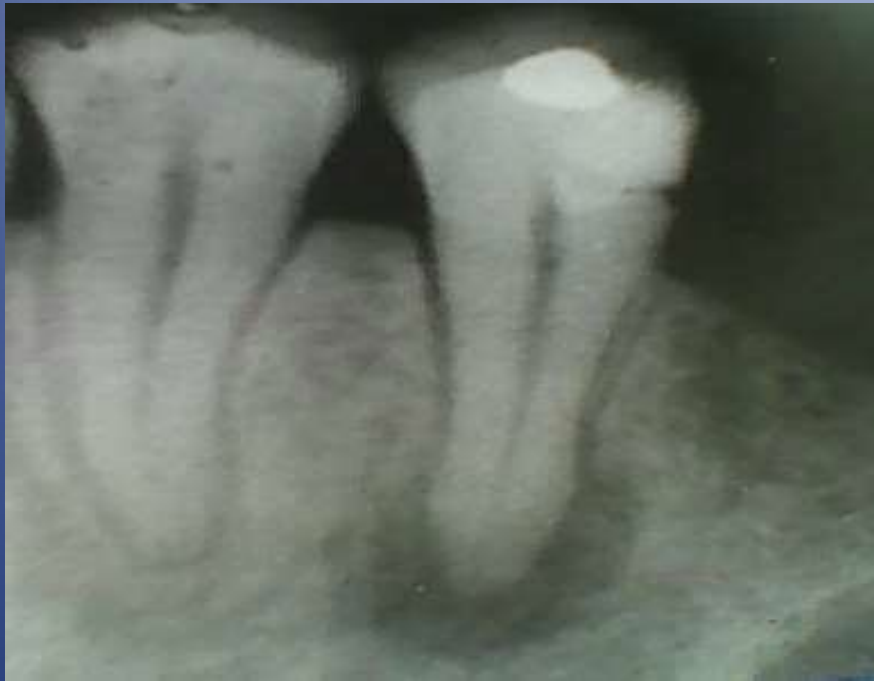- Ayrıca lenfosit, plazma hücreleri, diferansiyel olmamış hücreler ve daha sonra makrofaj olan histiyositlerin varlığı sayesinde savunma fonksiyonu da sağlanır.

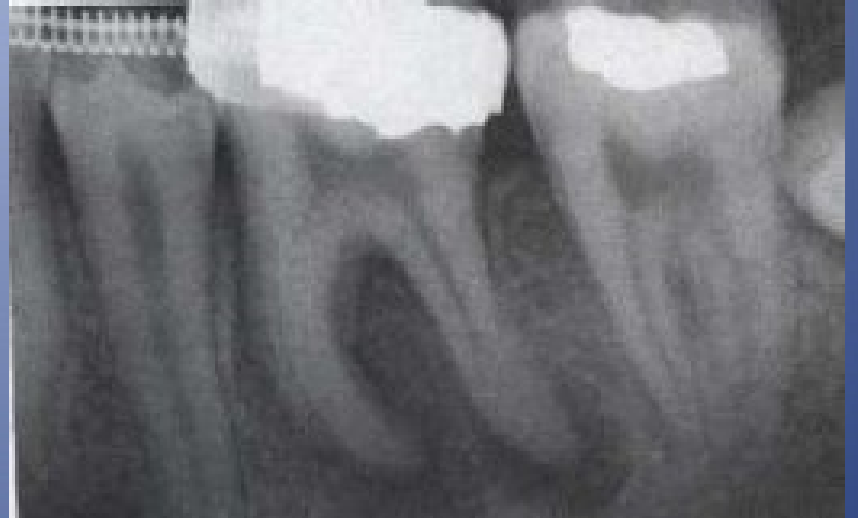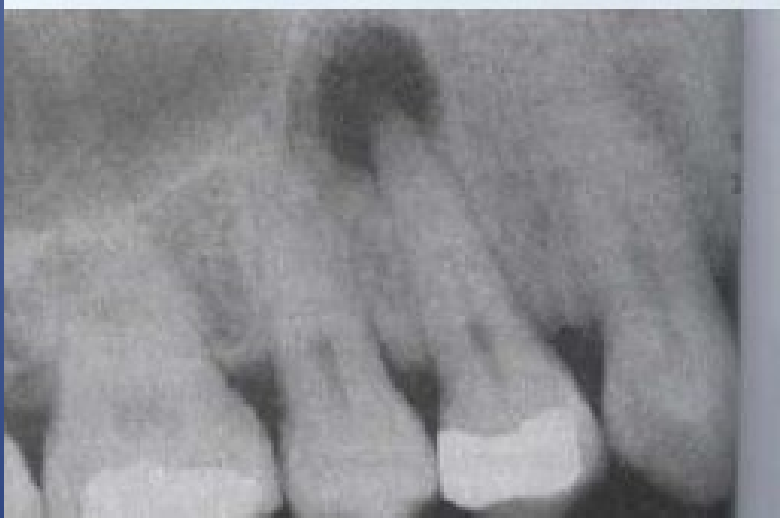4. Stimülasyon Bölgesi

- Granülomatöz bölgenin yani irritasyon bölgesinin periferinde kök kanal irritanlarının toksisitesi dilüe edilir ve azalan irritasyon bu bölgedeki fibroblastlara ve osteoblastlara stimulan etki gösterir.
- Fibroblastlar tarafından yapılan kollagen liflerden oluşan duvar tüm iltihabi dokuyu çevreleyerek granülomatöz dokuyu kemikten ayırır.

- Osteoblast fonksiyonu en çok bu bölgede görülür. Lezyonun tamir evresinde, daha önce rezorbe olan kemiğin yerine yeni kemik matrisi yapılır.

- Klinik belirti yokluđu nedeniyle granülomları sadece röntgen filmlerine dayanarak teşhis etmek zorundayız.
- Klinik olarak nekroze pulpanın tespiti ve radyografide sınırları belirgin radyolüsent görüntünün izlenmesi tanı kriterlerimizdir.

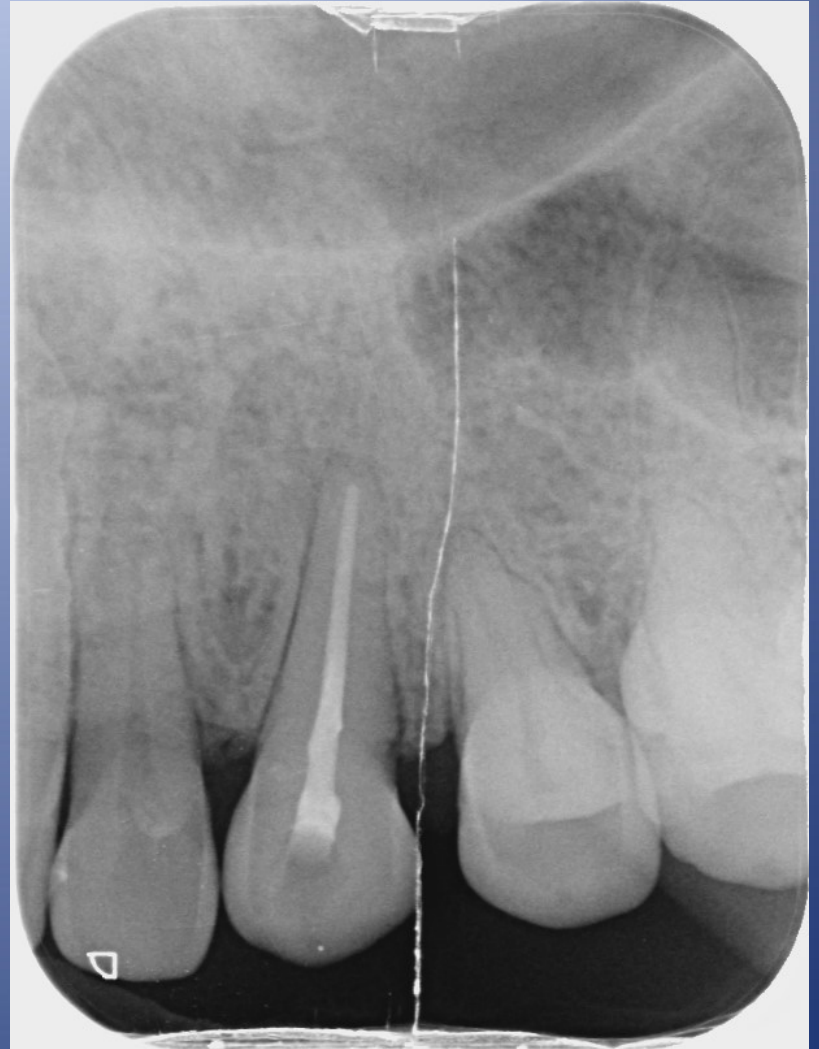
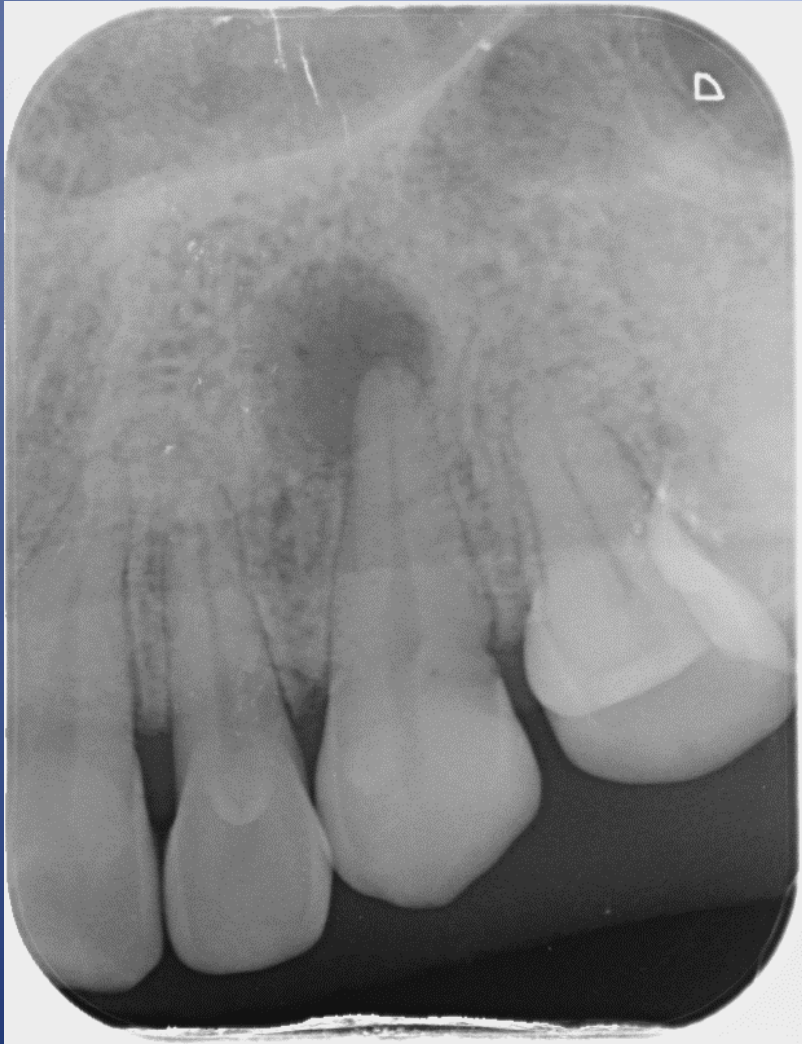


- Granülomlar sıklıkla periapikal kistik lezyonlarla karıştırılırlar.
- Kesin tanı için biyopsi ile parça alınarak histopatolojik açıdan incelenmesi gerekir.

Tedavi

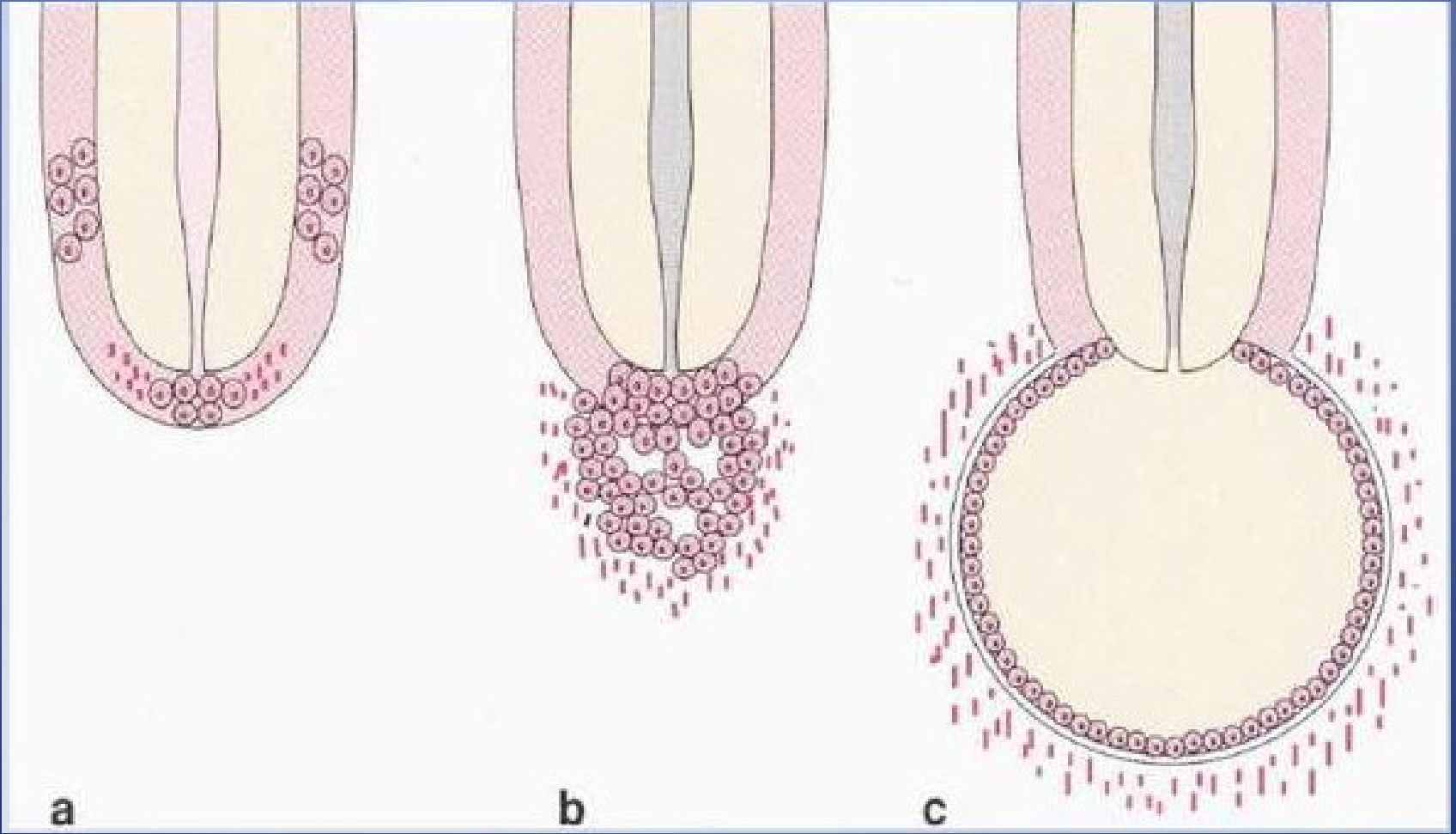
- İrritanların (nekrotik pulpa) uzaklaştırılması ve kök kanal sisteminin tam olarak tıkanması genelde asemptomatik apikal periodontitisin çözülmesiyle sonuçlanır.



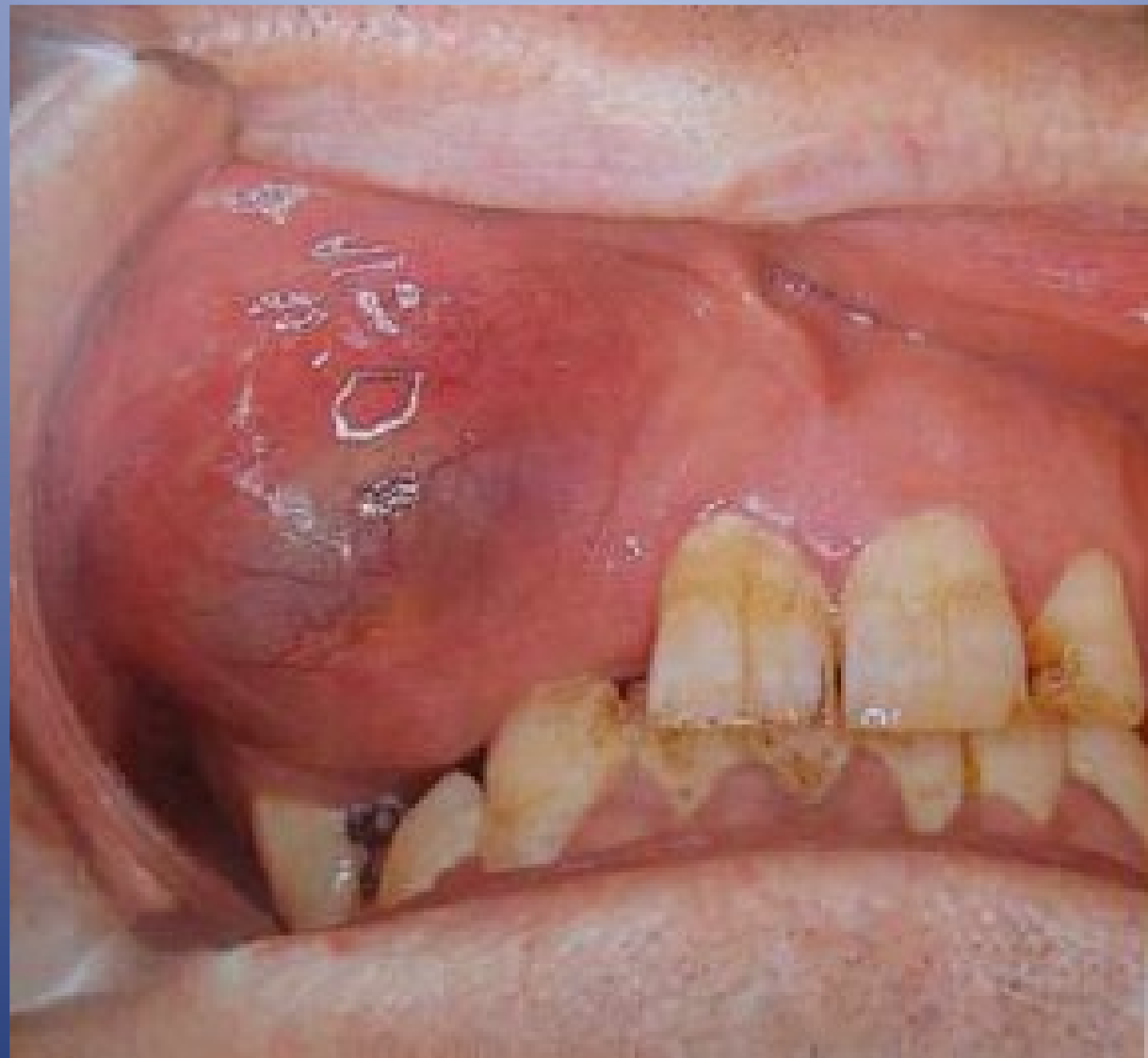Radiküler kist:

Apikal periodontitisli çekilmiş dişlerde yapılan histolojik incelemeler %15-20'sinin radiküler kist olduğunu göstermiştir.

Radiküler kist inflame periodontal ligamentteki epitelyal artıkların proliferasyonu ile meydana gelen inflamatuvar bir kisttir.



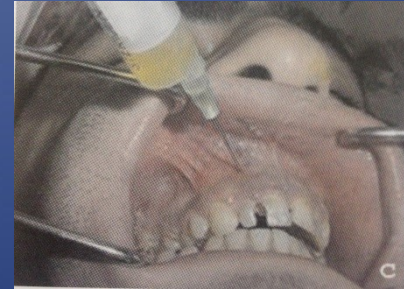- En sık 20-60 yaşları arasında, kadınlarda daha sık ve maksillada mandibuladan daha sık görülürler.
- Asemptomatik olup rutin radyografik muayenede saptanabilirler.
- Genişleyip enfekte olduklarında hastada ağrı, şişlik gibi semptomlara yol açabilirler.

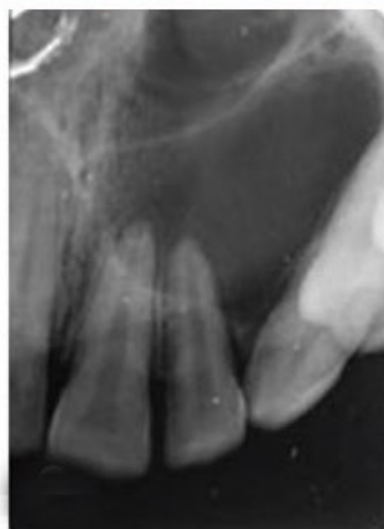
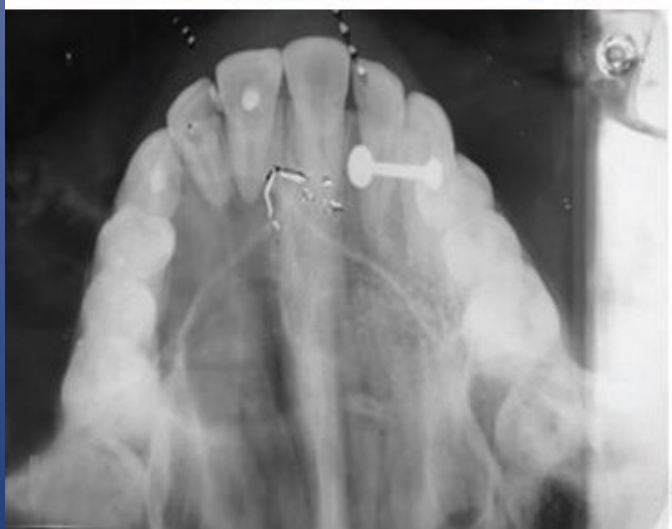
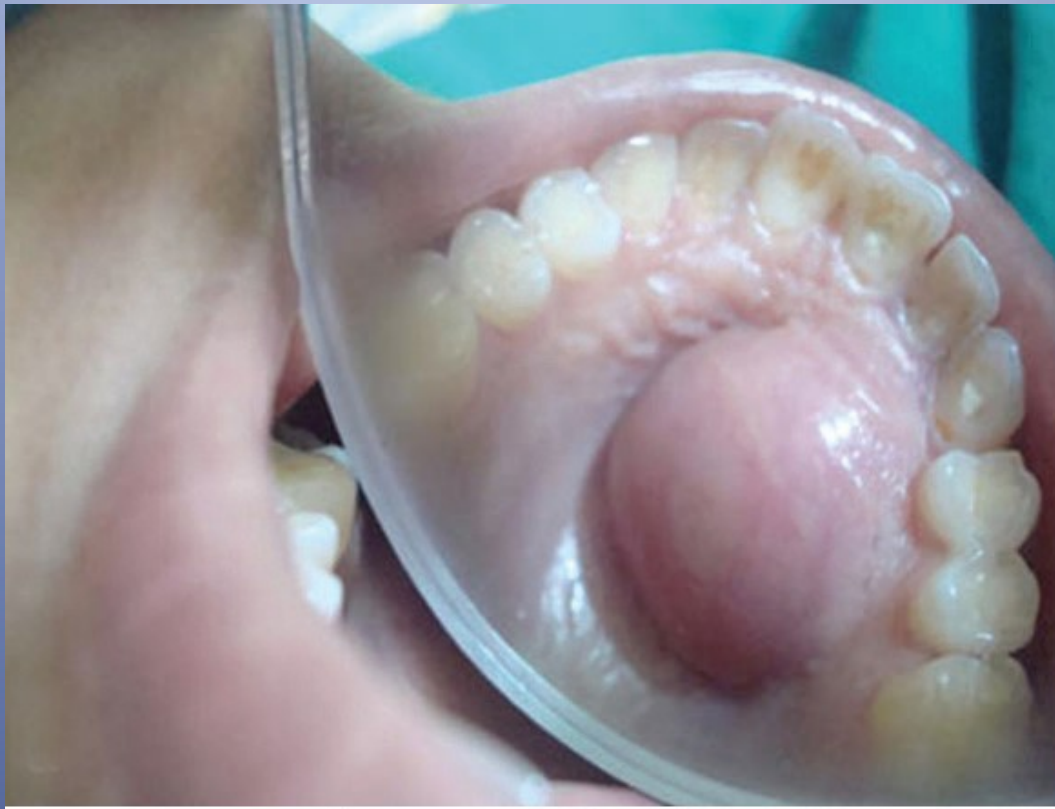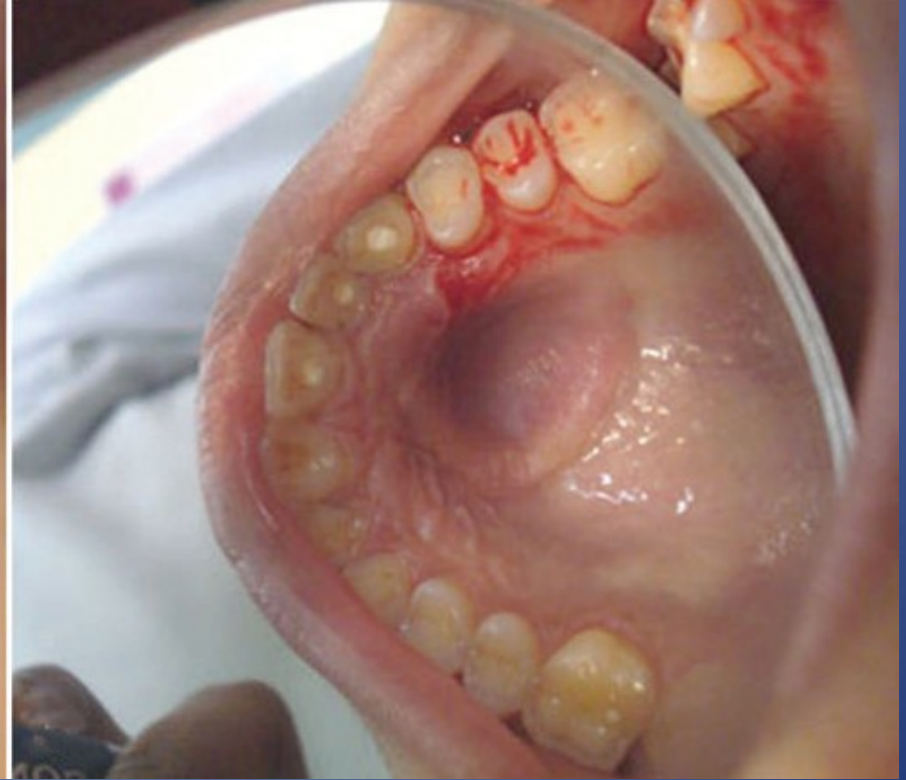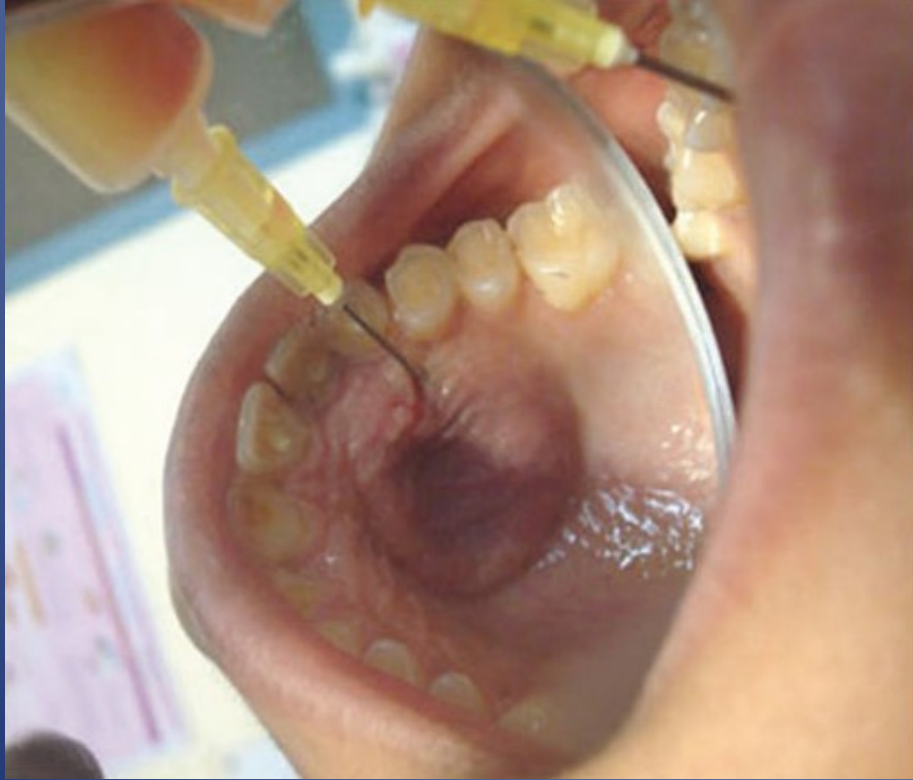Klinik muayene:

Vitalite testlerine negatif yanıt alınır.
İntraoral veya ekstraoral sinüs yolu
meydana gelmiş olabilir.

Aspirasyonda kist kavitesindeki sıvı saf
renksiz likitten visköz sarıya deęişen
renkler gösterir. Periapikal kistlerin
%29-43'ünde kolesterol kristalleri
gözlenir.

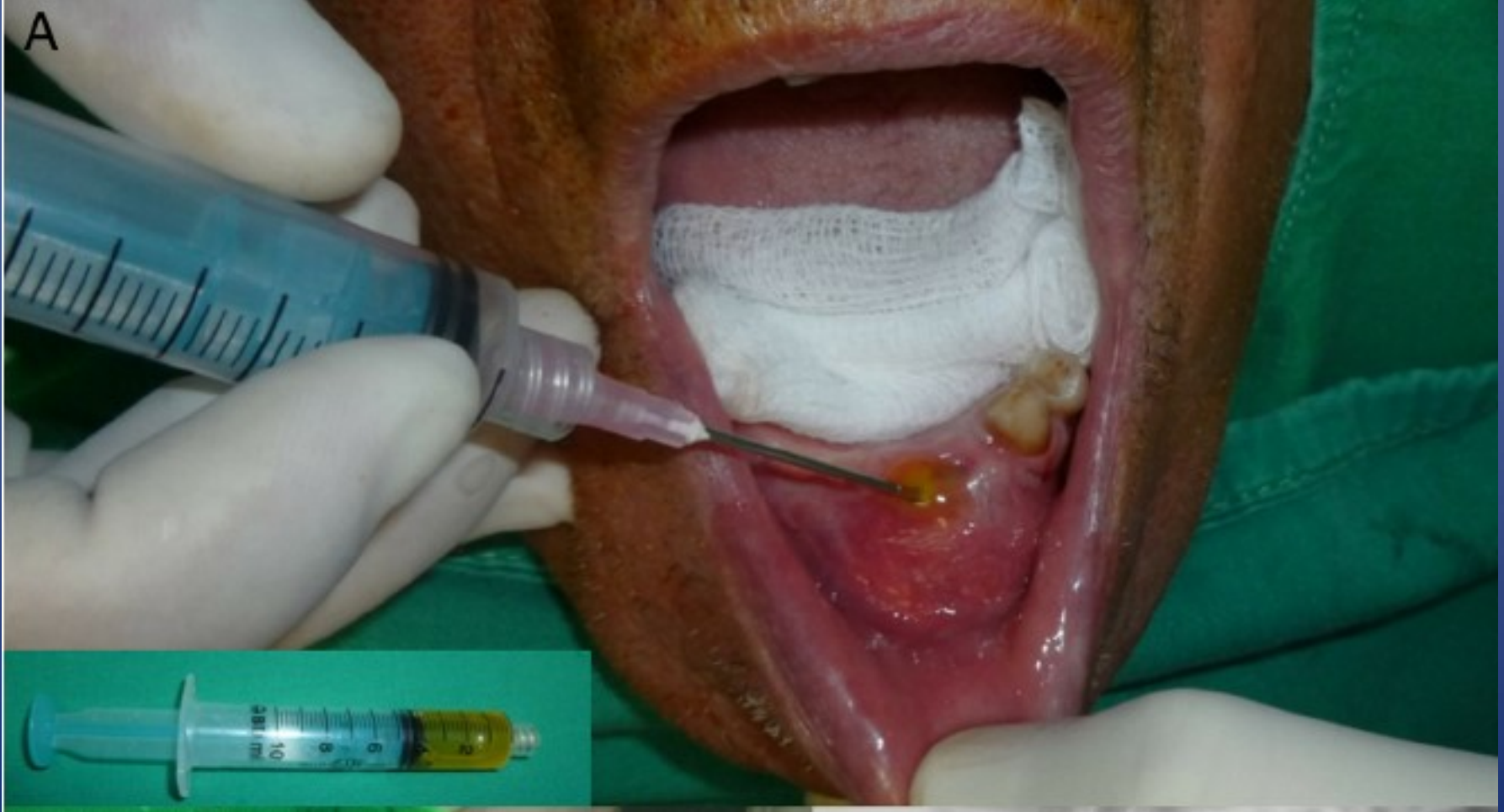





Dwivedi et al. Management of a large radicular cyst: A non surgical endodontic approach. Saudi Endod J 2014; 4:145-148

A

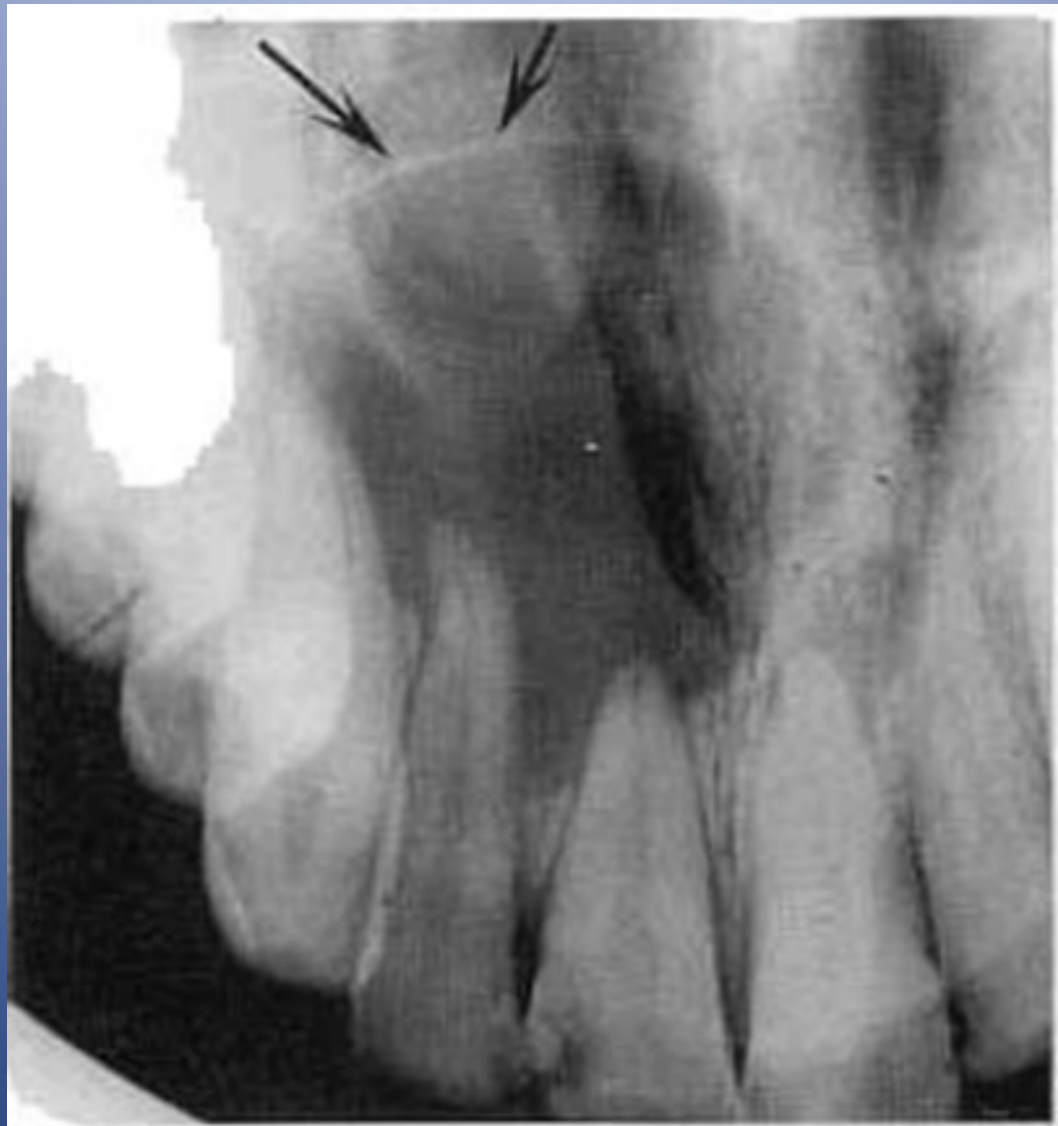

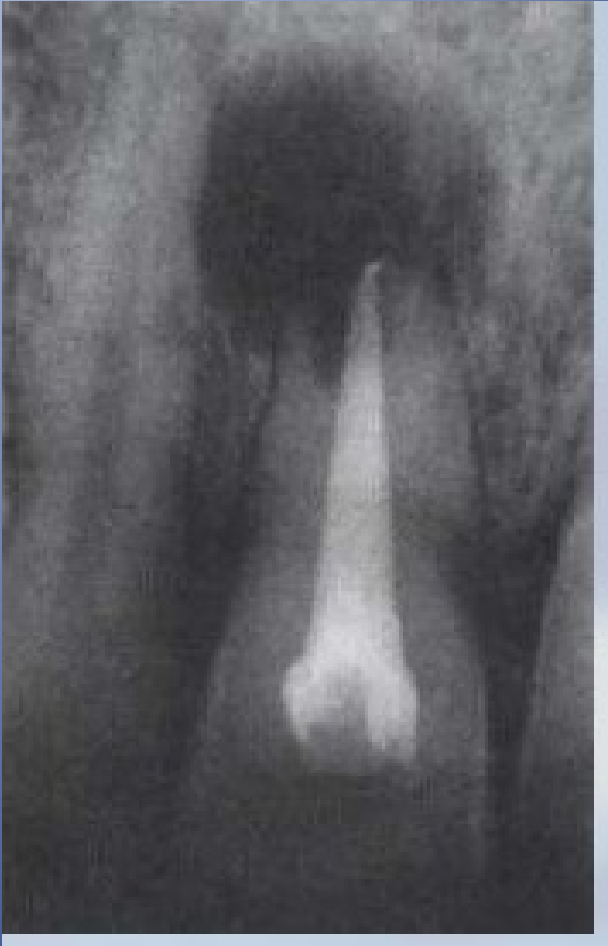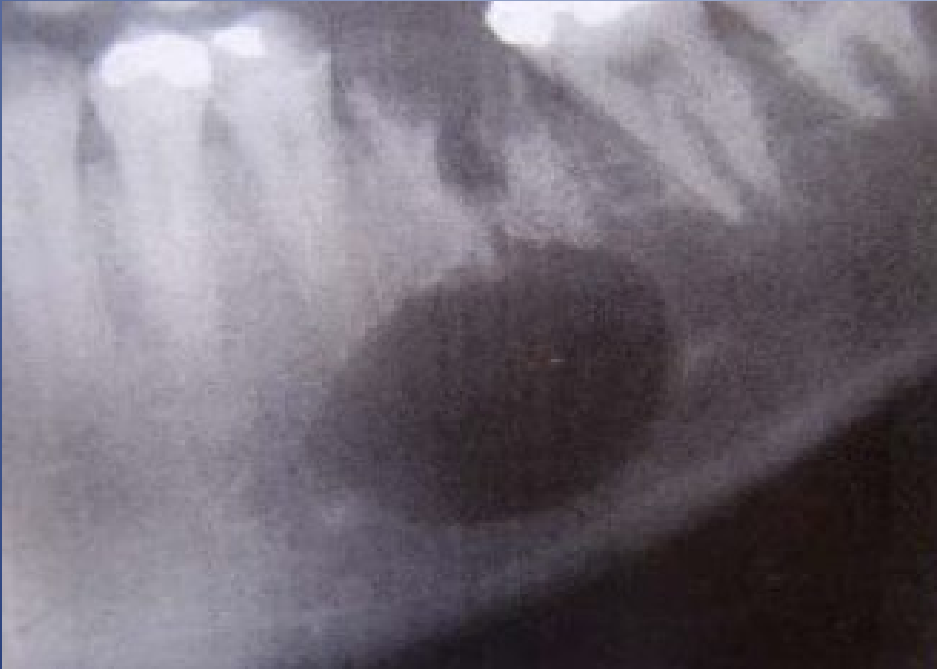Kistin neden olduđu şişlik erken evrede palpasyonda sert kıvamdayken kist kortikal kemiđi rezorbe edip yumurta kabuđu inceliđinde bıraktıđında krepitasyon sesi alınır. Kortikal kemik tamamen rezorbe olduđunda mukoz membran altında oldukça fluktuan, mavi-pembe renkli şişlik palpe edilebilir.

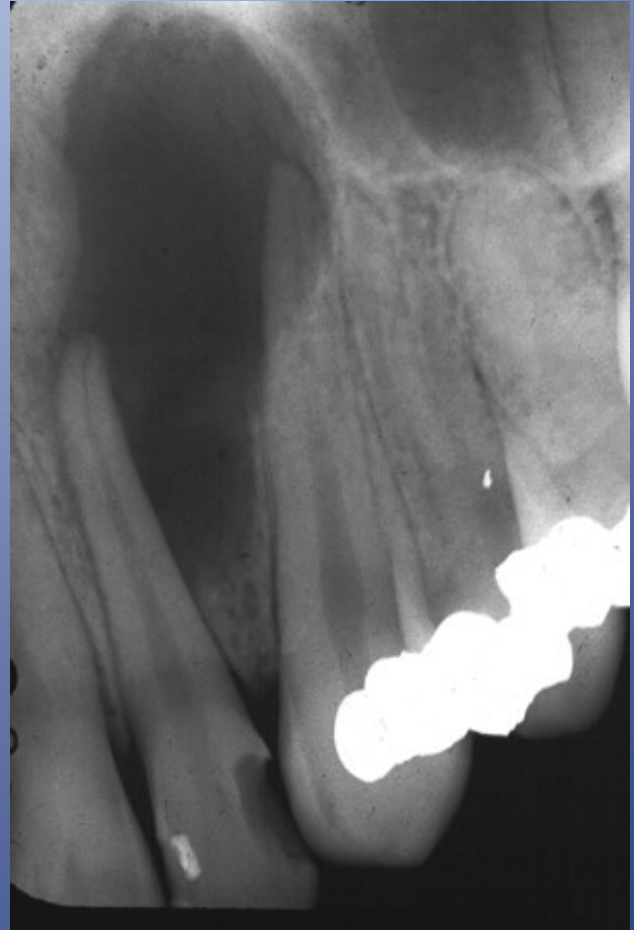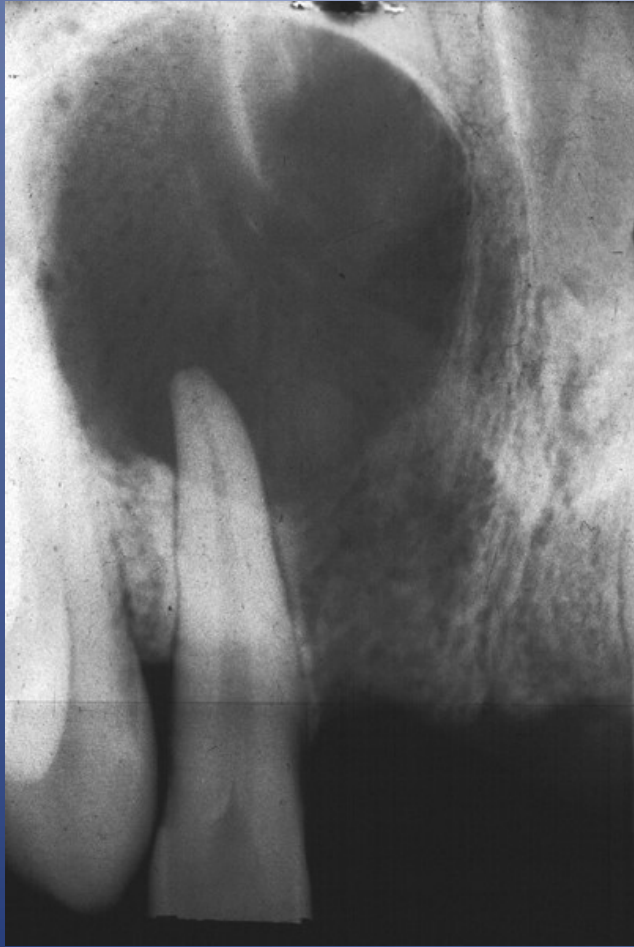Kemik rezorpsiyonu arttıkça dişin mobilitesi artar.

Radyografik muayene:

- Radyoopak sınırları olan yuvarlak radyolusent lezyon vardır
- İlgili dişin kök apeksi lezyonla ilişkilidir
 - Geniş kistler komşu dişlerin köklerinde yer değişikliklerine neden olabilirler.
- Radiküler kistler enfekte olduklarında komşu dokulardaki yoğun seroz infiltrasyona bağlı olarak belirgin sınırlarını kaybederler.



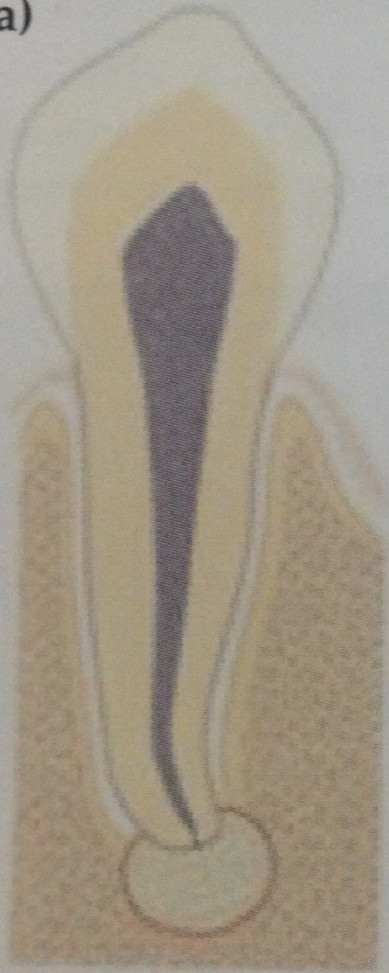



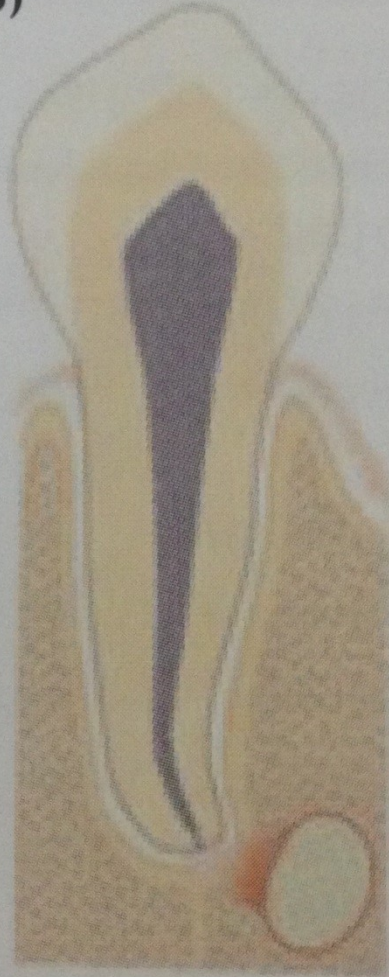Radiküler kistler gerek kistler ve cep kistleri olmak zere ikiye ayrılır.

- Cep kistlerinde (bay kistler) kist kavitesi kk kanalıyla ilişkilidir. Apikal kk kanalındaki bakterilere yanıt olarak foramen apikalede ntrofil duvarı oluřup epitelyal bariyerle kaplanır. Kk kanal tedavisi ile iyileřme potansiyeli vardır.
- Gerek kistlerde kist kavitesi tamamen epitelyal rtyle kapalıdır. Kk kanalıyla ilişkili deėildir. Kk kanal tedavisi ile iyileřmezler.

(a)



(b)



Periapikal cep kist ve gerek kistlerin klinik ve radyografik zellikleri benzer olduėundan klinik olarak ayırt etmek MÜMKÜN DEĐİLDİR.

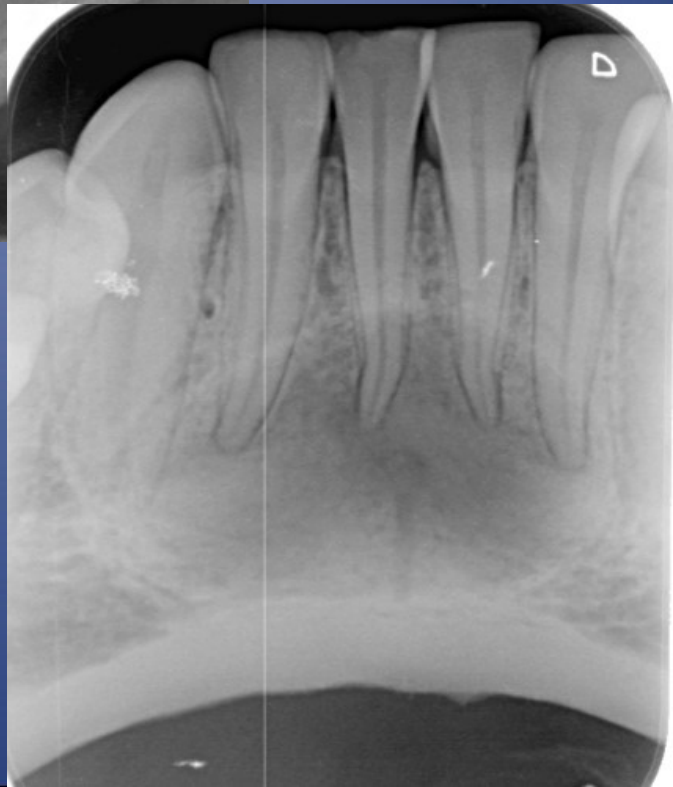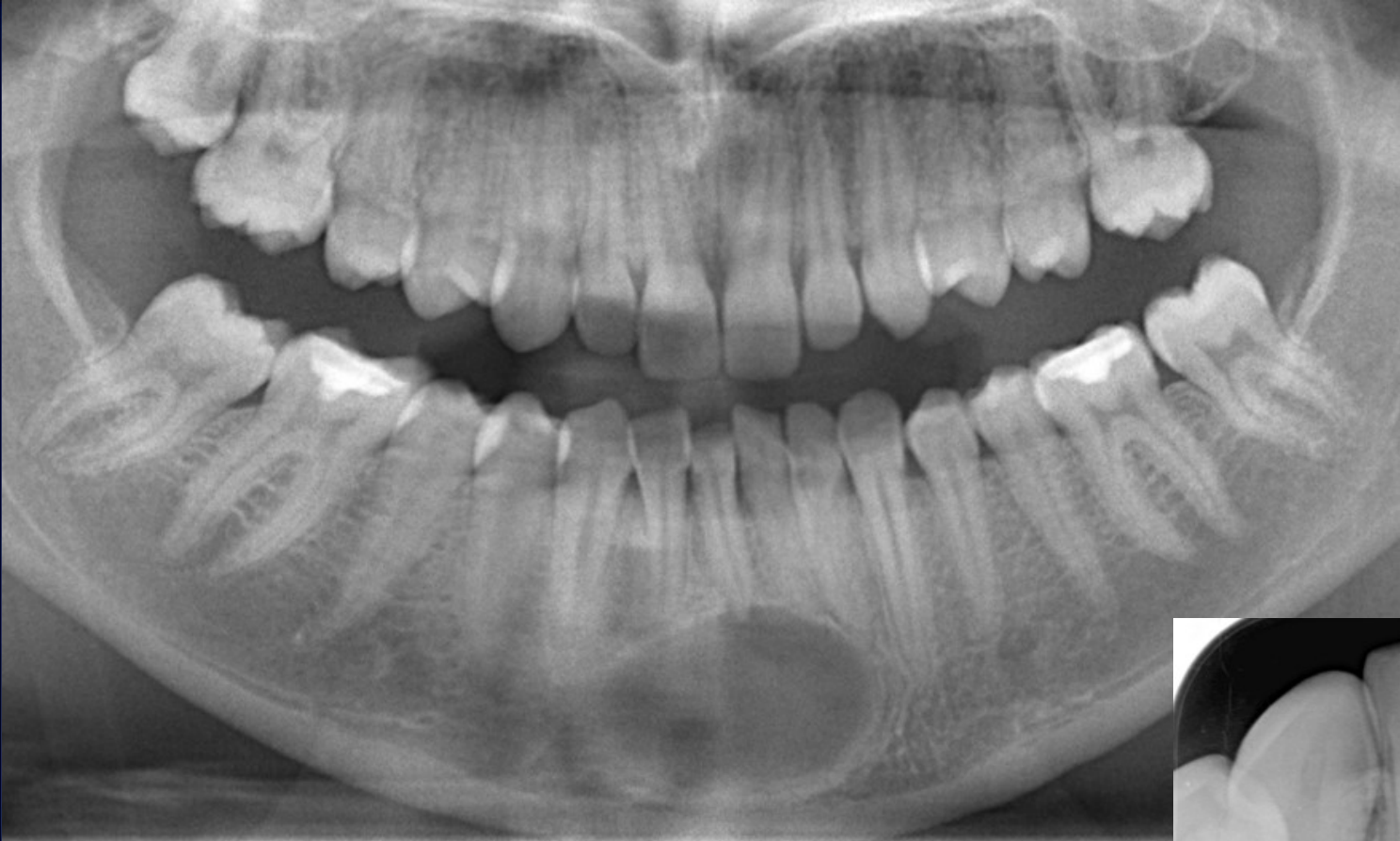Bu nedenle endodontik tedaviye yanıtları da farklıdır.

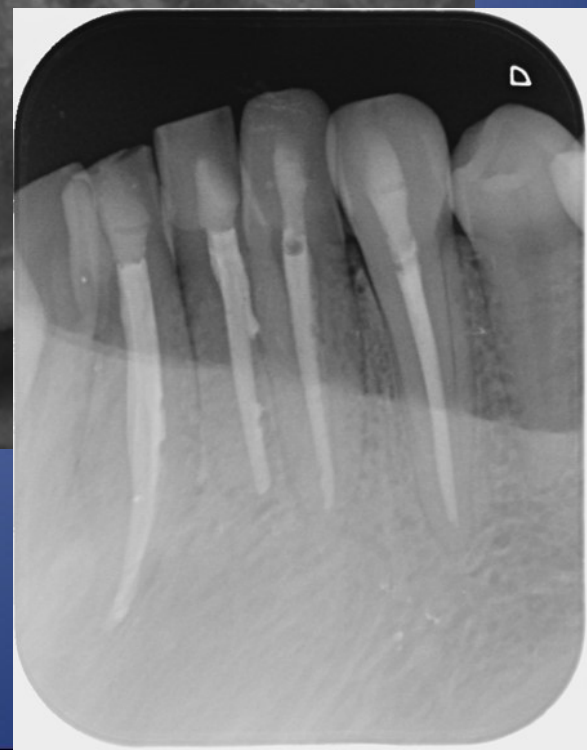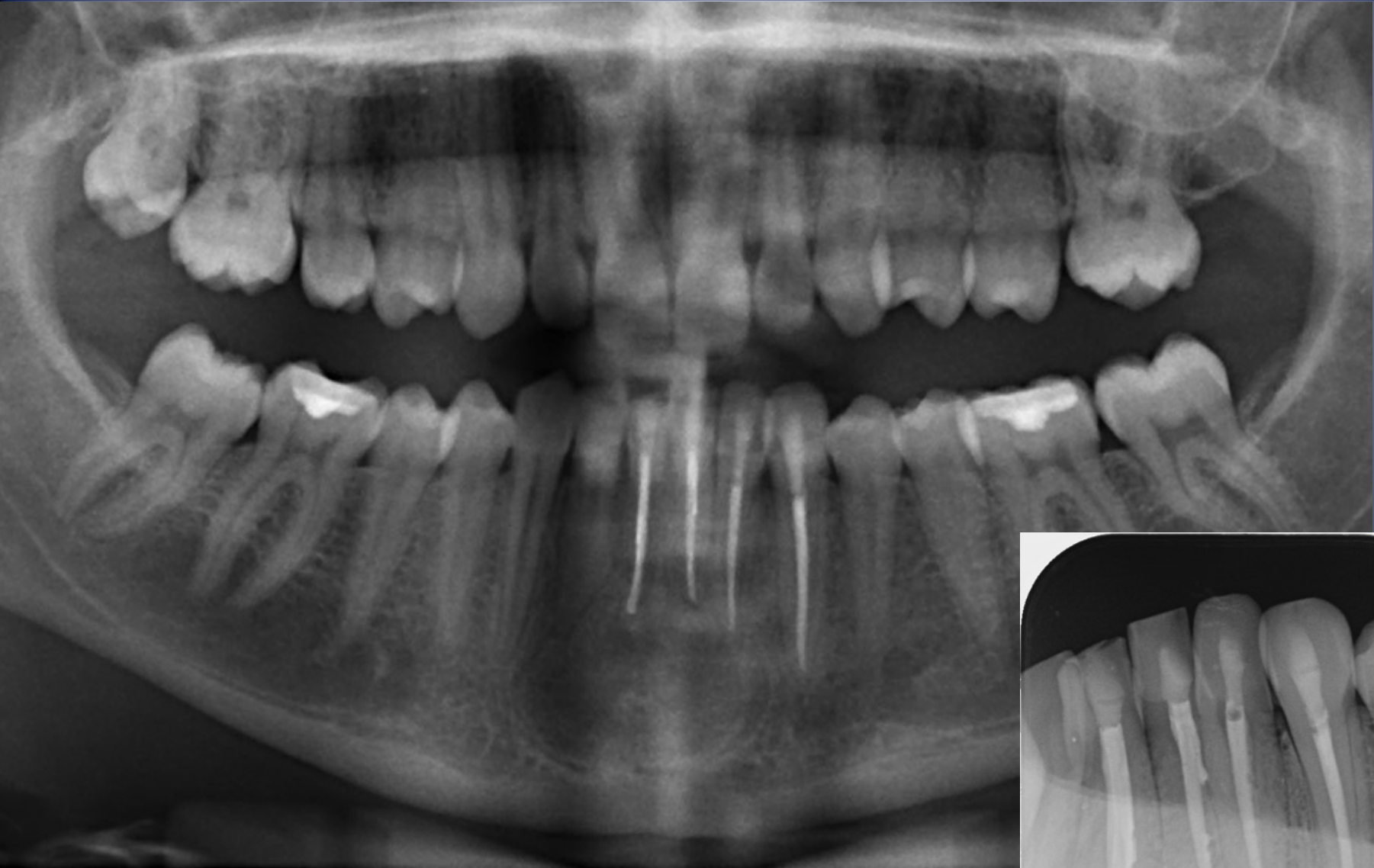Tedavisi:

Periapikal cep kistlerinin tedavisinde kök kanal tedavisi ile irritasyonlar uzaklaştırılabilir ve kök kanal tedavisi ile kist iyileştirilebilir.

Gerçek kistlerde ise kök kanal sistemi ile ilişkili olmadığından uygulanan hiçbir işlem kistin iyileşmesine yol açmaz.

Gerçek kistlerin tedavisi cerrahi yöntemlerle sağlanır.

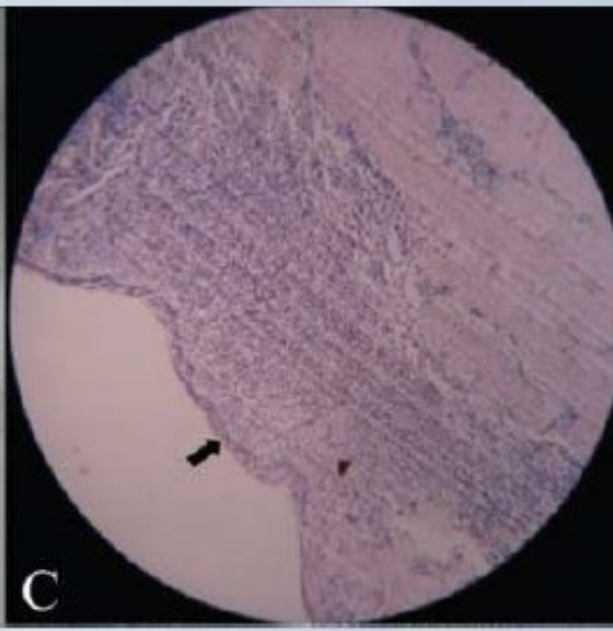
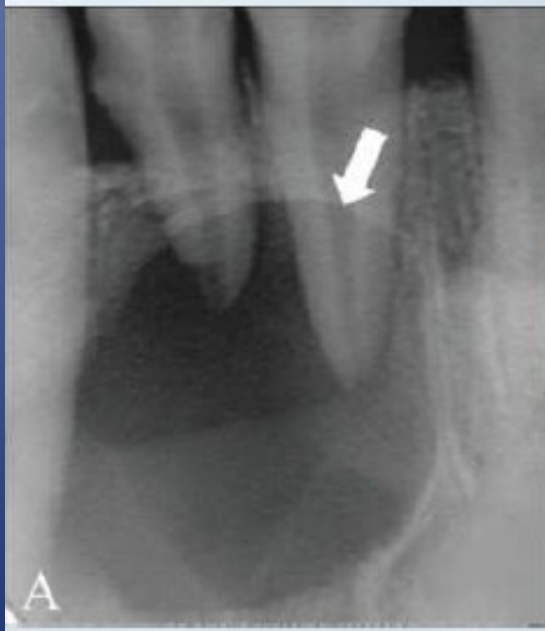
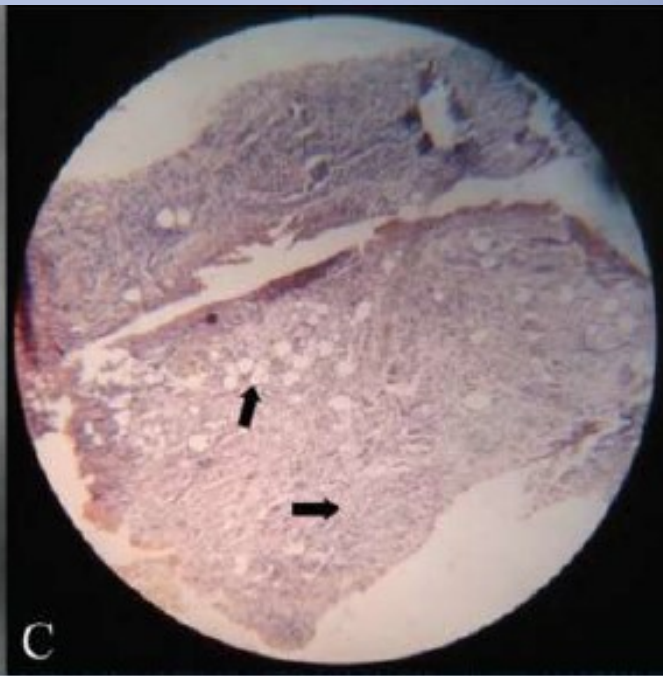
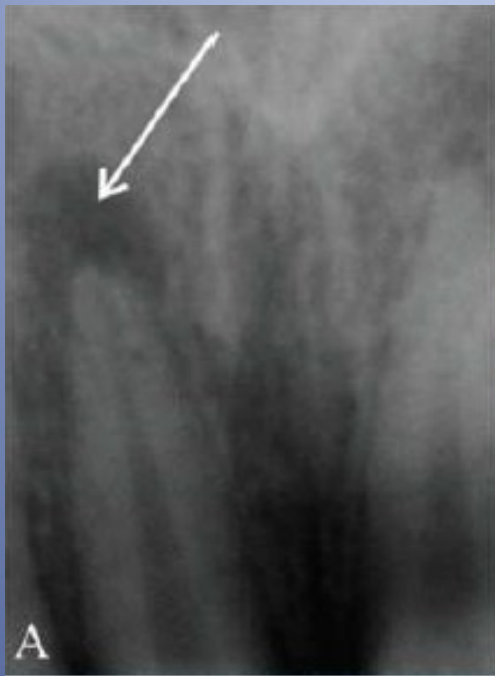

Her periapikal granülom kiste dönüşmese de periapikal granülomların periapikal kist olarak devam ettiği düşünülür.

Yapılan pek çok çalışmada periapikal kistlerin tüm apikal periodontitisler arasındaki görülme sıklığının %6'dan %55'e değişen oranlarda olduğu görülmüştür.

- Granülom ile kist radyografiye dayanarak kesin olarak ayırt edilemez. Dental kökenli bir periapikal lezyon şu hususları içeriyorsa kist olma ihtimali artar:
 - Periapikal lezyon birden fazla nekrotik pulpalı dişi içeriyorsa,
 - Dişlerdeki periodontal lezyonun büyüklüğü en az 200 mm² kadarsa
 - Drene olan veya aspire edilen sıvı saman sarısı renginde ise
 - Bu sıvı mikroskopik incelemelerde kolesterol kristalleri içeriyorsa



Lezyondan aspire edilen sıvı örneklerinin elektroforezle incelenmesinde, kistlerde belirgin koyu mavi albumin, beta ve gama globulin bandı; granüloomlarda sadece silik mavi bir albumin bandı izlenmiştir.

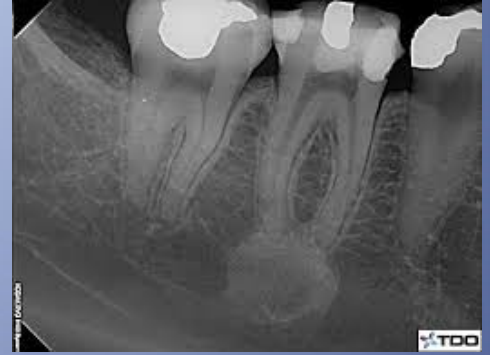Condensing osteitis:

Trabeküler kemikte artış vardır.

Kemik trabekülleri kalınlıkça artar, kemik iliği boşlukları ortadan kalkar.

Aktif osteoblastlar ve lenfositler görülür.

Condensing Osteitis



- Asemptomatik apikal periodontitisin deęişik bir çeşidi olan condensing osteitis, inatçı irritasyona yanıt olarak trabeküler kemikte artışla ifade edilir.
- Condensing osteitisin ana nedeni kök kanalından periradiküler dokulara yayılan irritanlardır.

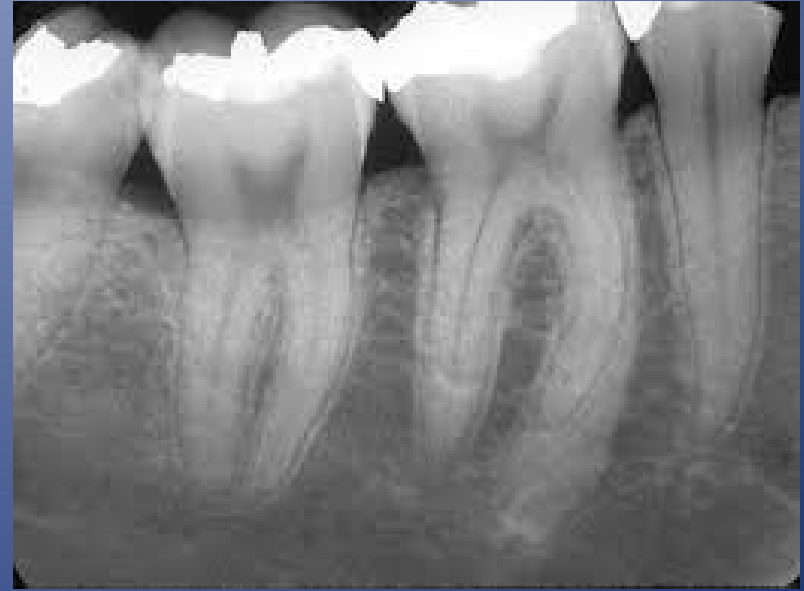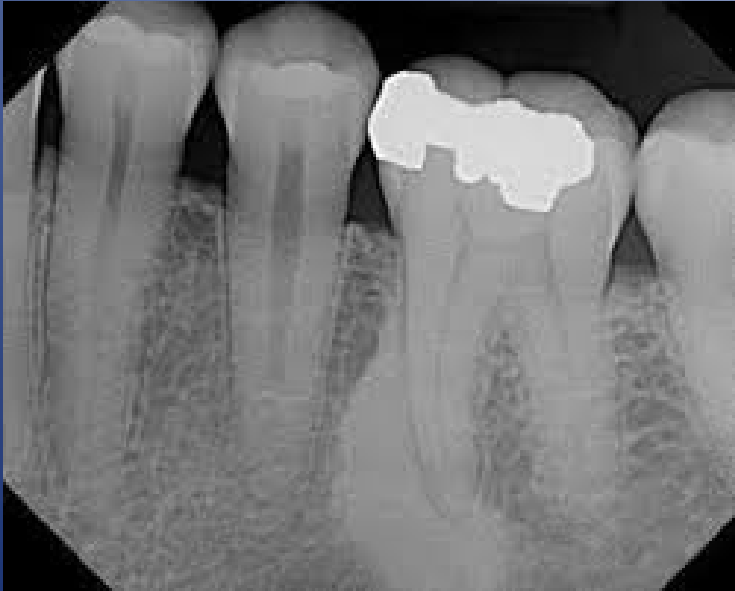Condensing Osteitis

- Bu lezyon genelde, pulpa iltihabı veya nekrozu olan alt arka dişlerin apeksleri etrafında bulunur.
- Ancak condensing osteitis herhangi bir dişin apeksiyle ilgili olarak gelişebilir.

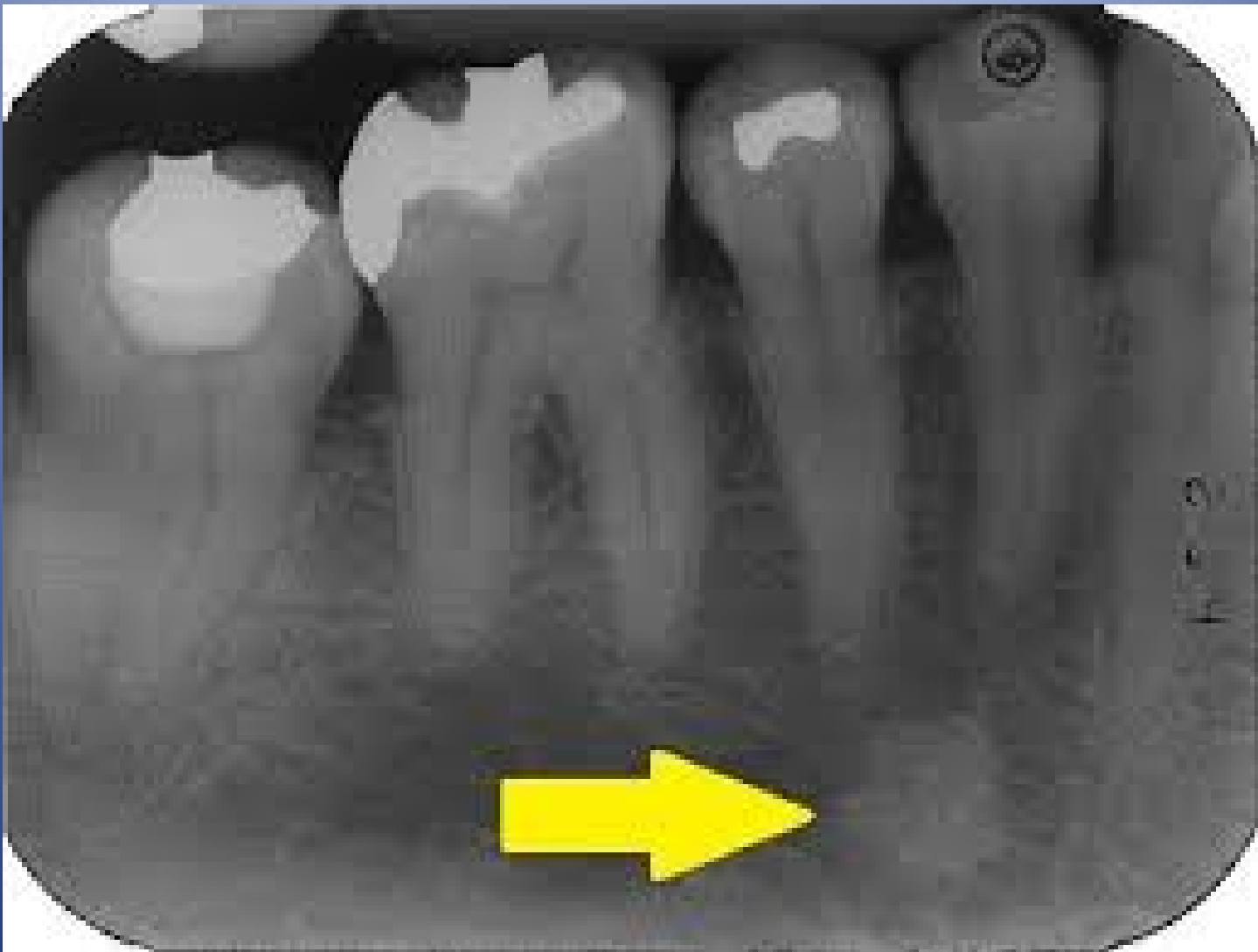Belirtiler ve Semptomlar

- Nedene bađlı olarak (pulpitis veya pulpa nekrozu), condensing osteitis hem asemptomatik hem de ađrıyla beraber olabilir.
- Condensing osteitisli diřin pulpa dokusu elektriksel ve termal uyarılara cevap verebilir.
- Ayrıca bu diřler palpasyon ve perküsyona hassas olabilir veya olmayabilir.

- Radyografik olarak, diřin kk etrafında diffz, yoęun radyoopak grnt vardır.
- Histolojik olarak dzensiz oluřmuř trabekler kemik ve iltihap artıřı vardır.



- Eğer endikeyse kök kanal tedavisinin yapılması condensing osteitisin tam olarak çözülmesiyle sonuçlanabilir.
- Condensing osteitis sıklıkla patolojik bir oluşum olmayan enostozlar (sklerotik kemik) ile karıştırılır.

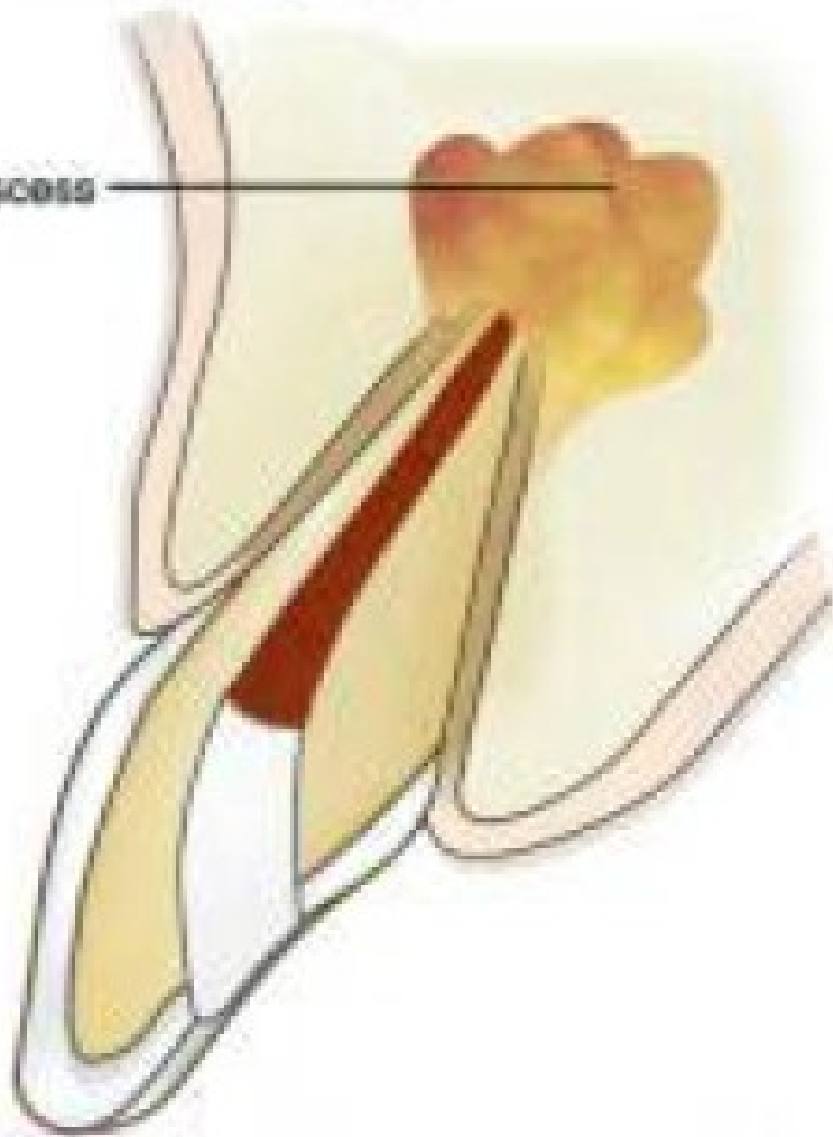


Akut Apikal Abse

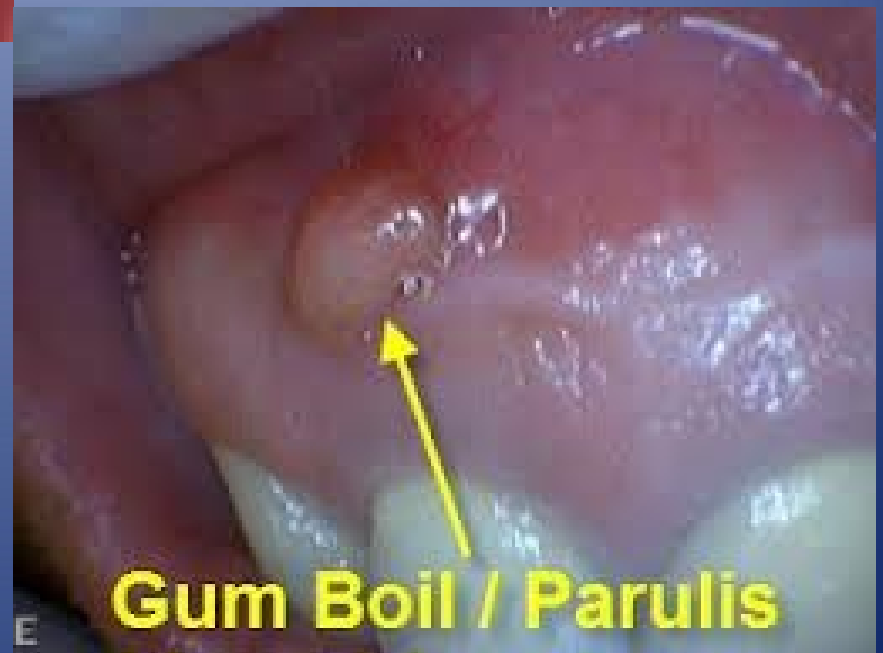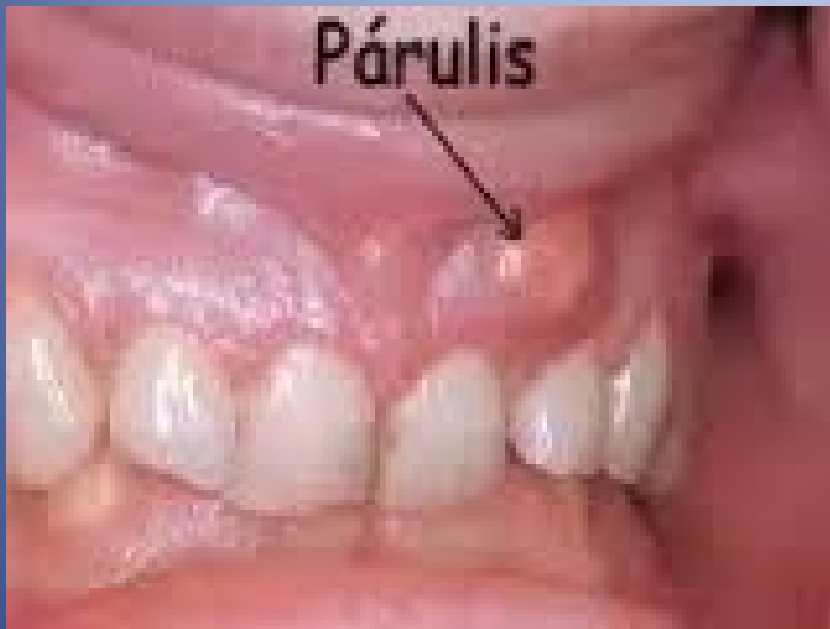- Akut apikal abse (AAA), periradiküler dokularda yıkıma neden olan, nekrotik pulpadaki mikrobiyal veya mikrobiyal olmayan irritanlara yanıt olarak oluşan, pulpa kaynaklı şiddetli bir iltihapsal yanıt, lokalize veya diffüz likefaksiyon nekrozlarıdır.
- Akut apikal periodontitisi izleyerek ortaya çıkabileceği gibi kronik apikal bir iltihabın akutlaşmasıyla da ortaya çıkabilir.

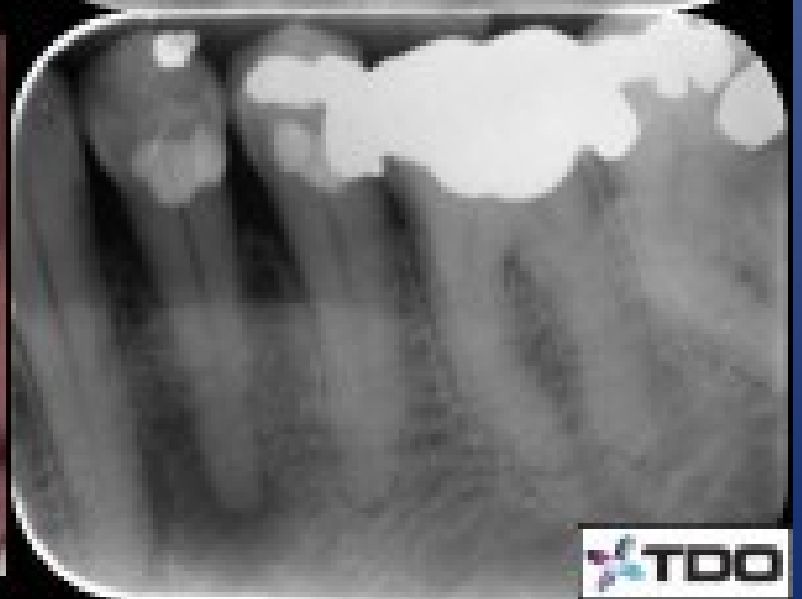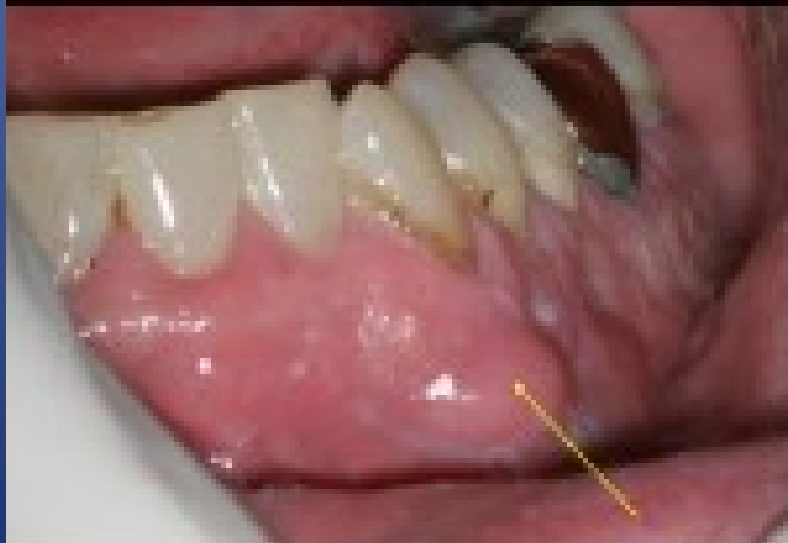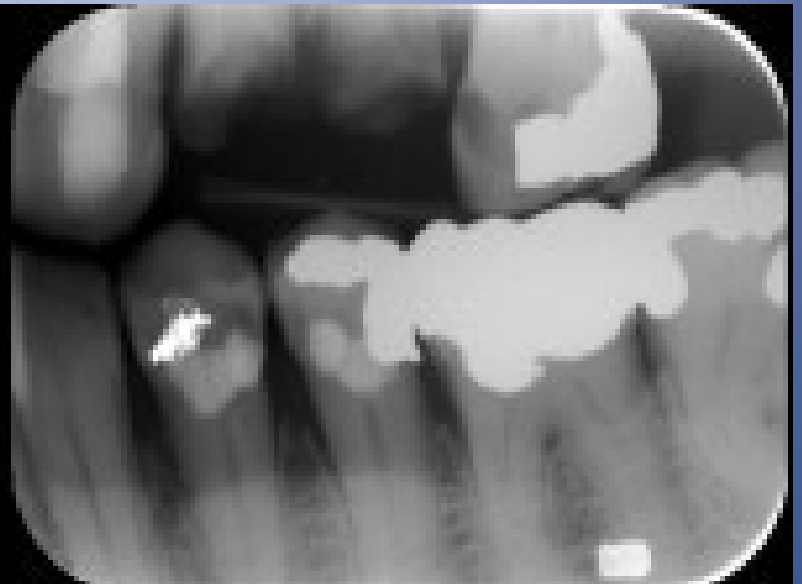
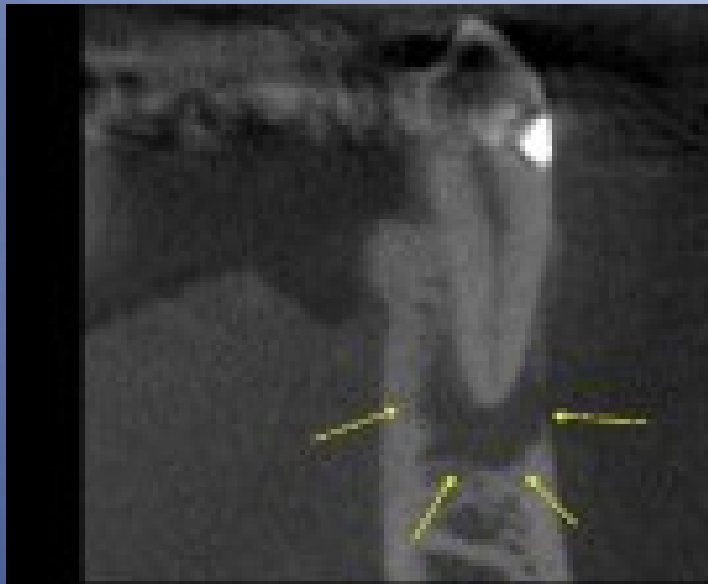- Akut apikal periodontitis daha çok apikal yumuşak dokuları ilgilendirirken, akut apikal absede apikal sert dokularda erimeler meydana gelir.
- Abse kortikal kemiği aşarak spongioz kemiğe ulaşır, periost altında toplanarak subperiosteal abseler oluşturmaya başlar.

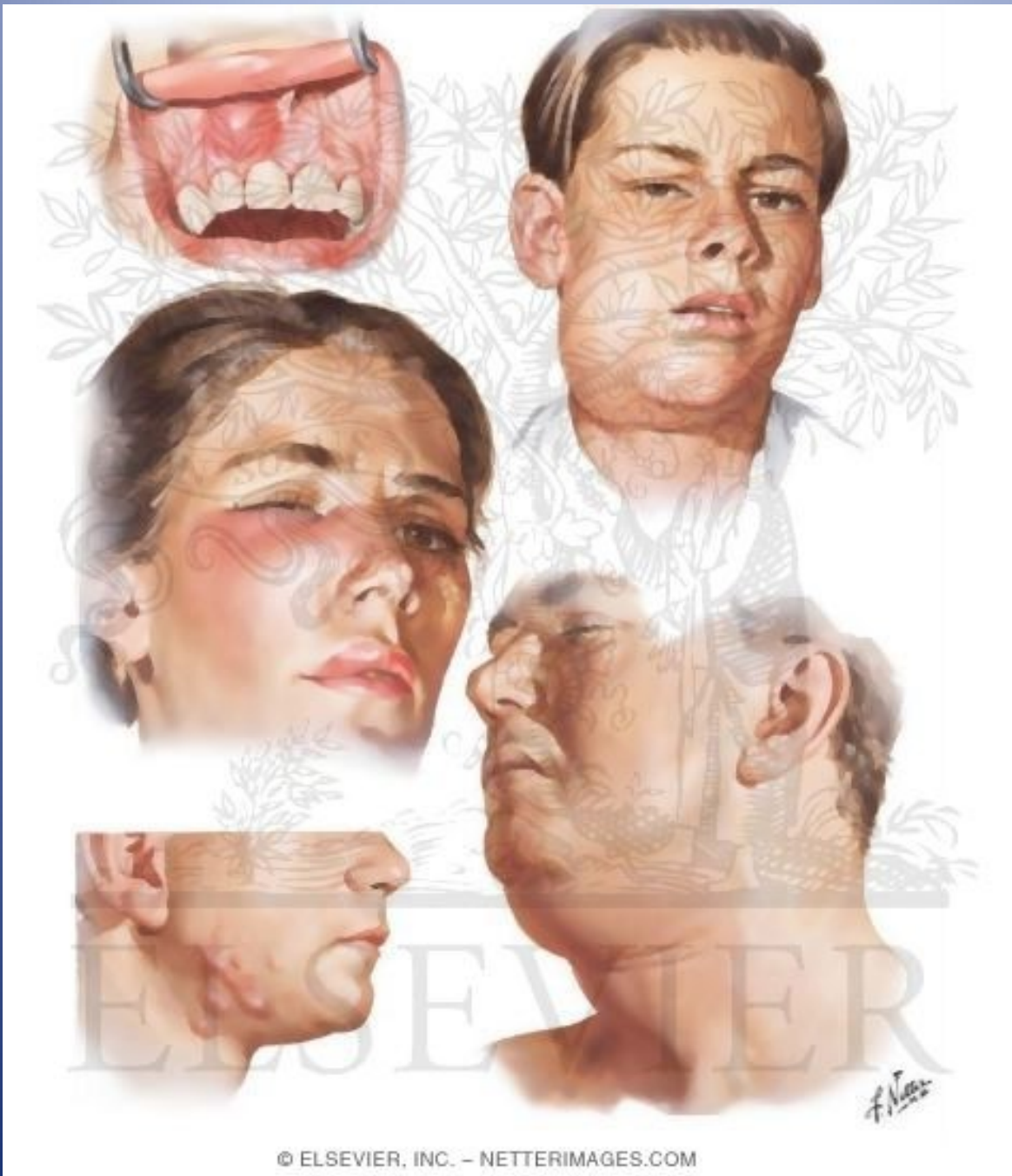
Abscess

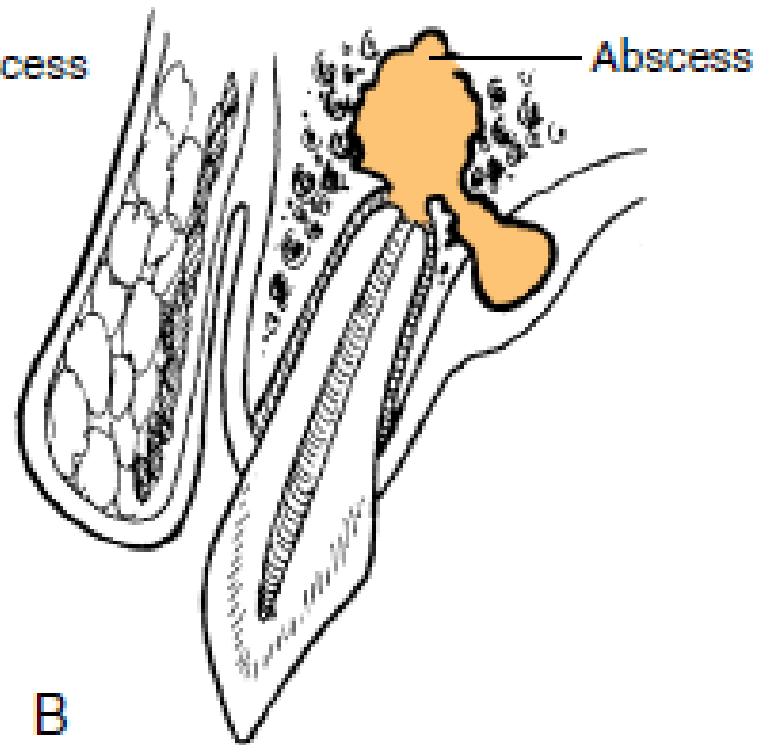
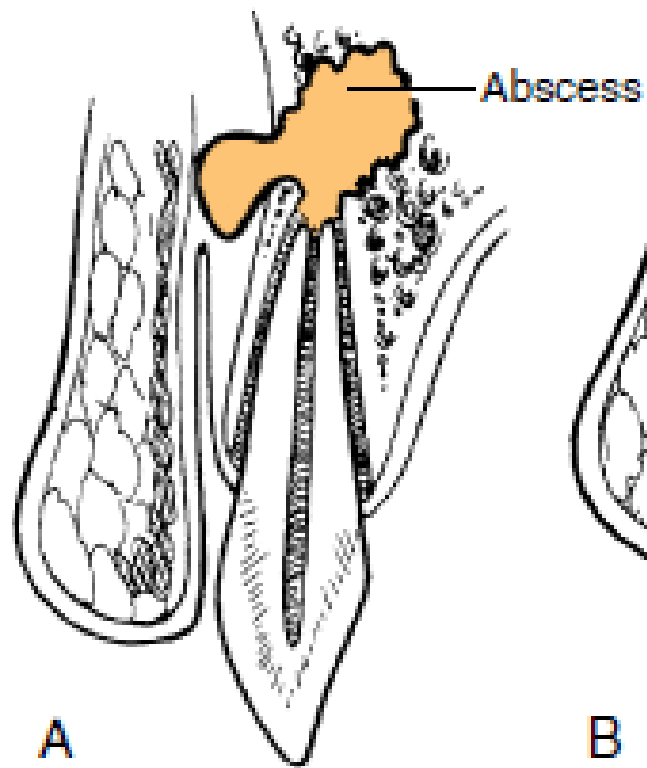


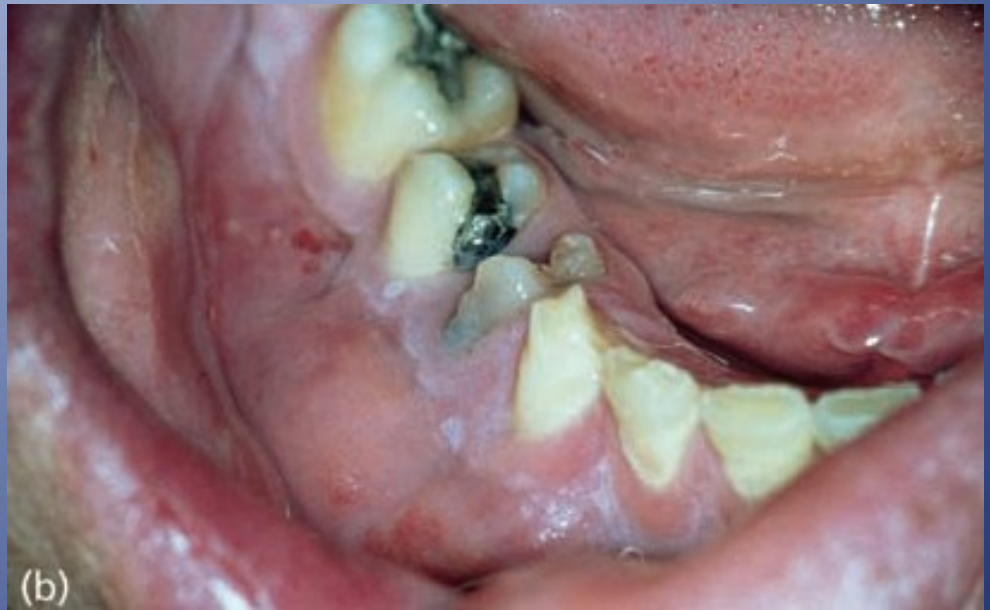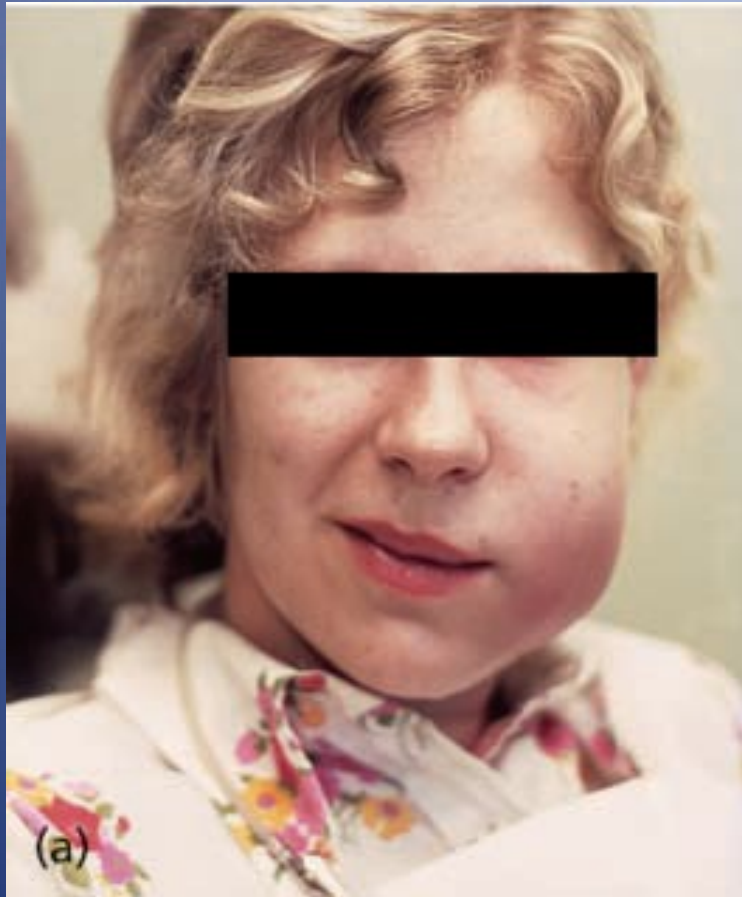- Bu aşamaya kadar çeşitli ve devamlı spontan ağrılar vardır. Hasta çoğunlukla bilinçsiz olarak soğuk veya özellikle sıcak uygulamalar ile ağrıyı dindirmeye çalışır.
- Çok defa sıcak uygulaması subperiostal absenin ilerleyerek periostu delmesine ve yumuşak dokuya yayılmasına neden olur. Böylece şişlik submüköz hale dönüşür. Bu aşamadaki şişliğe “**parulis**” adı verilir.



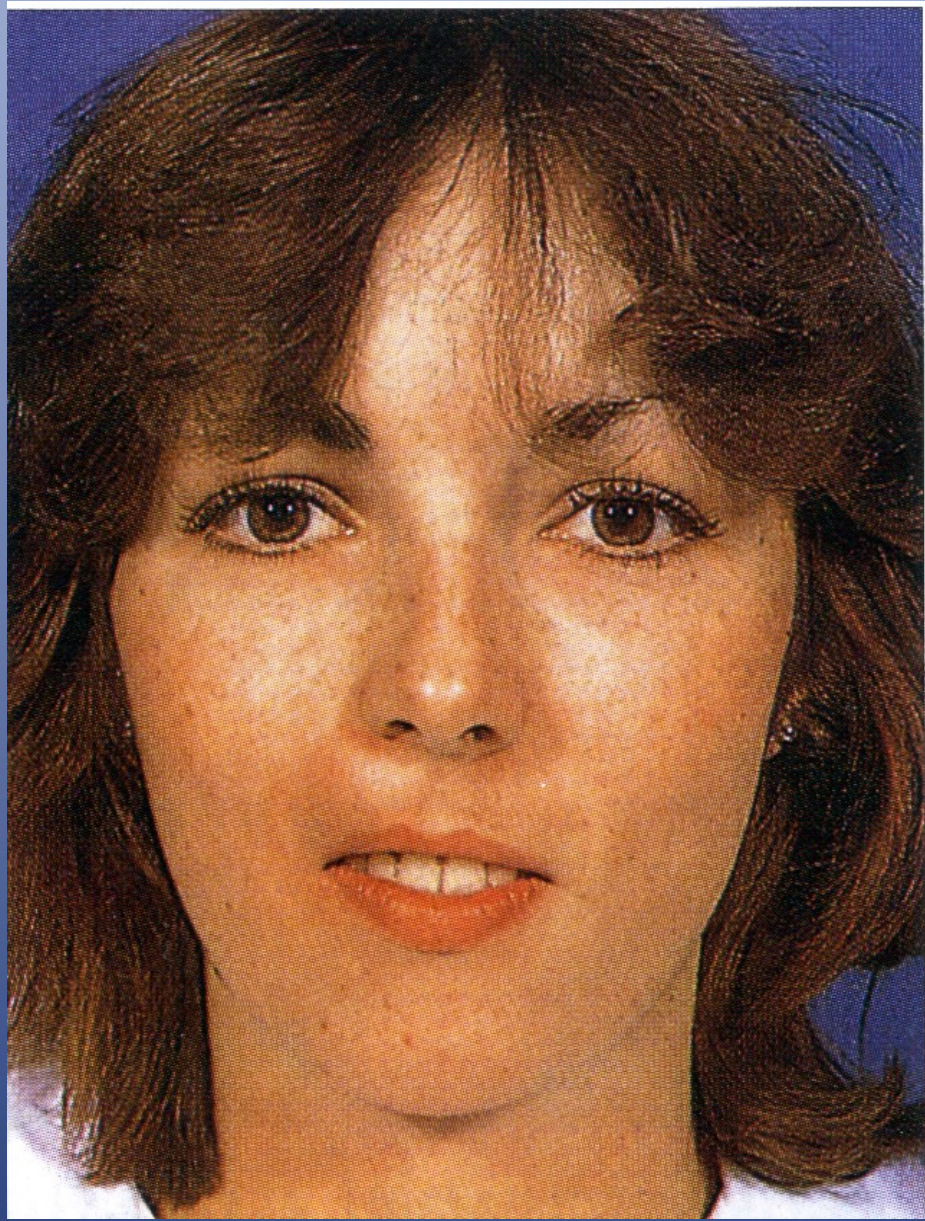



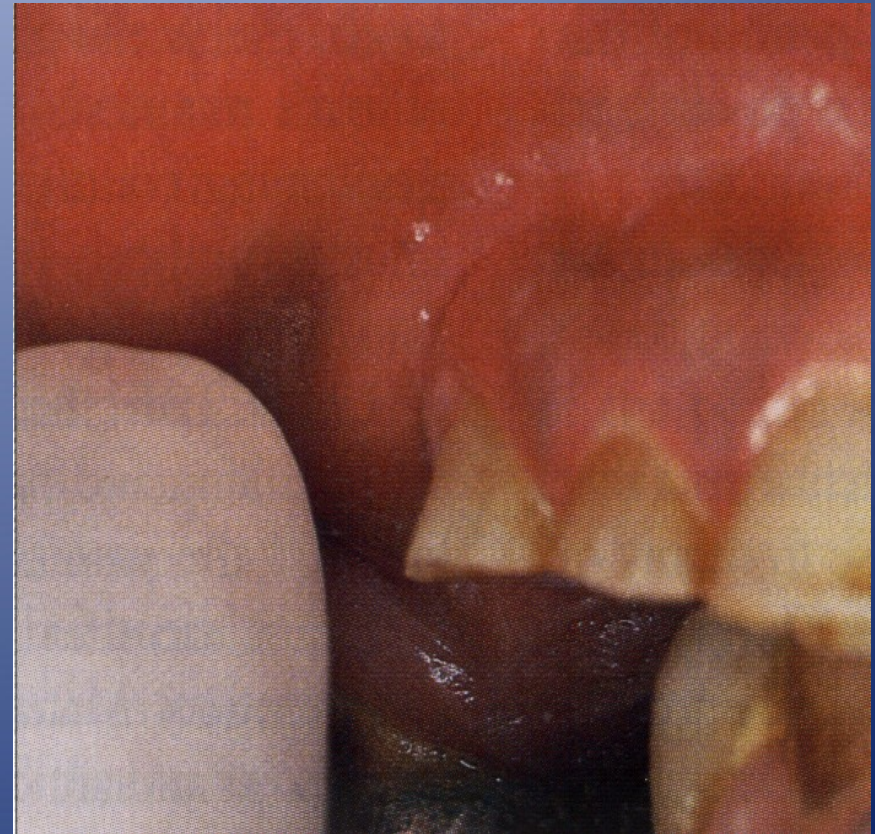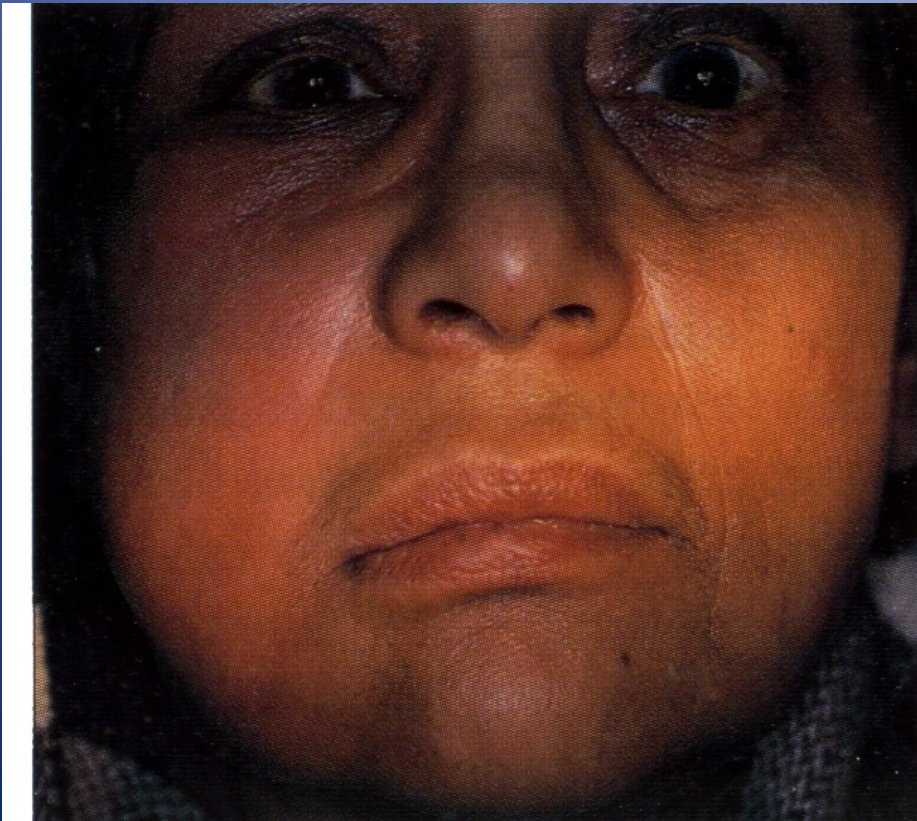




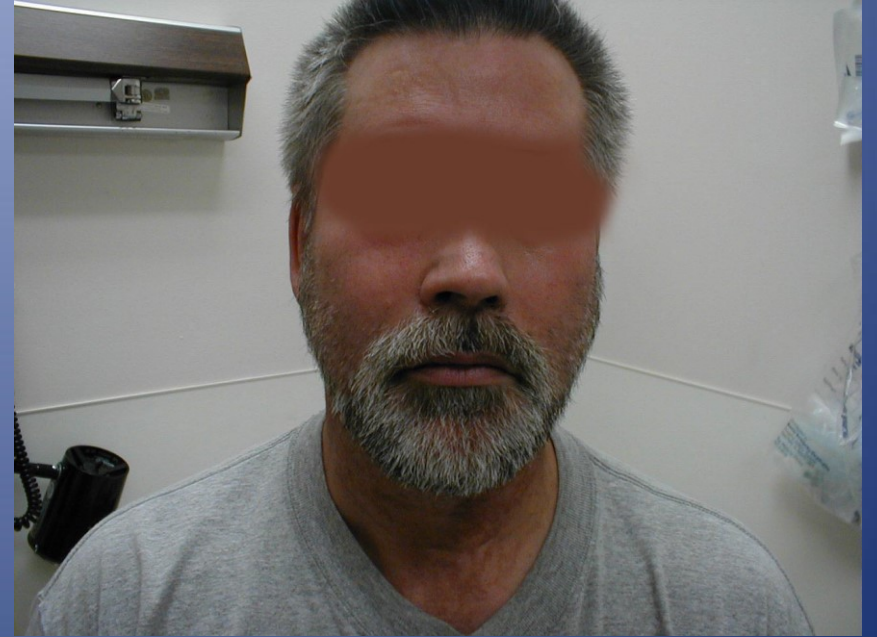
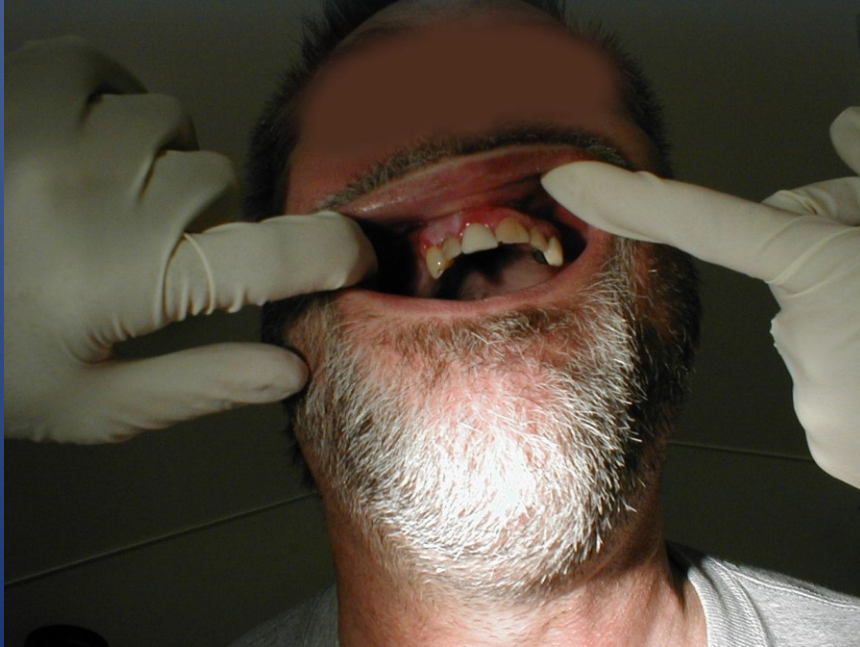- Akut apikal abse, üst orta keser dişlerde burun tabanı, üst yan keser dişlerde burun septumuna doğru yayılır. Her iki halde de üst dudakta şişlik görülür.
- Kaninlerde burun kanatlarında, premolarlarda göz kenarlarında şişlik görülür.

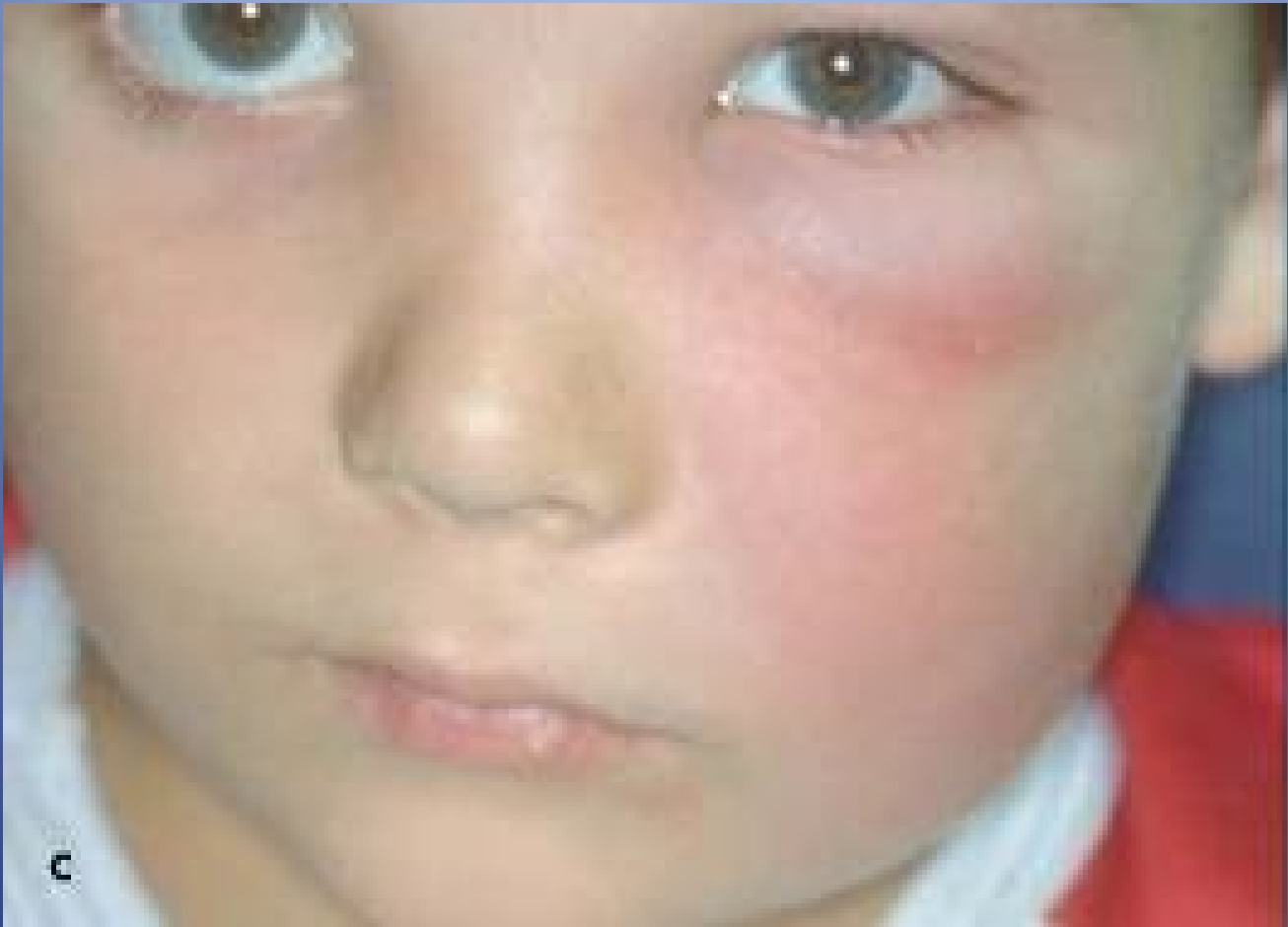

Maksiller Canine Kaynaklı Şişlik



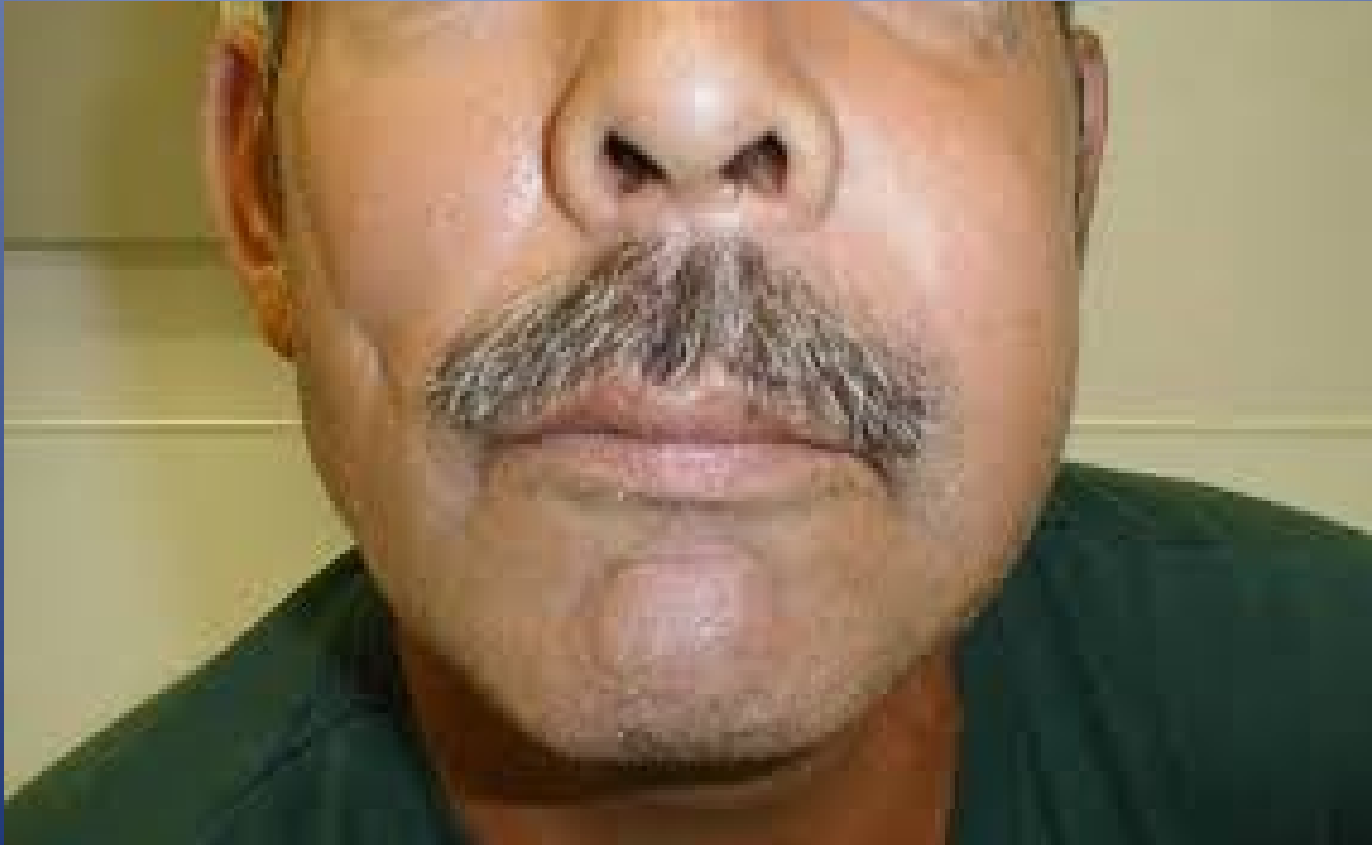Sağ üst Canine Kaynaklı Şişlik

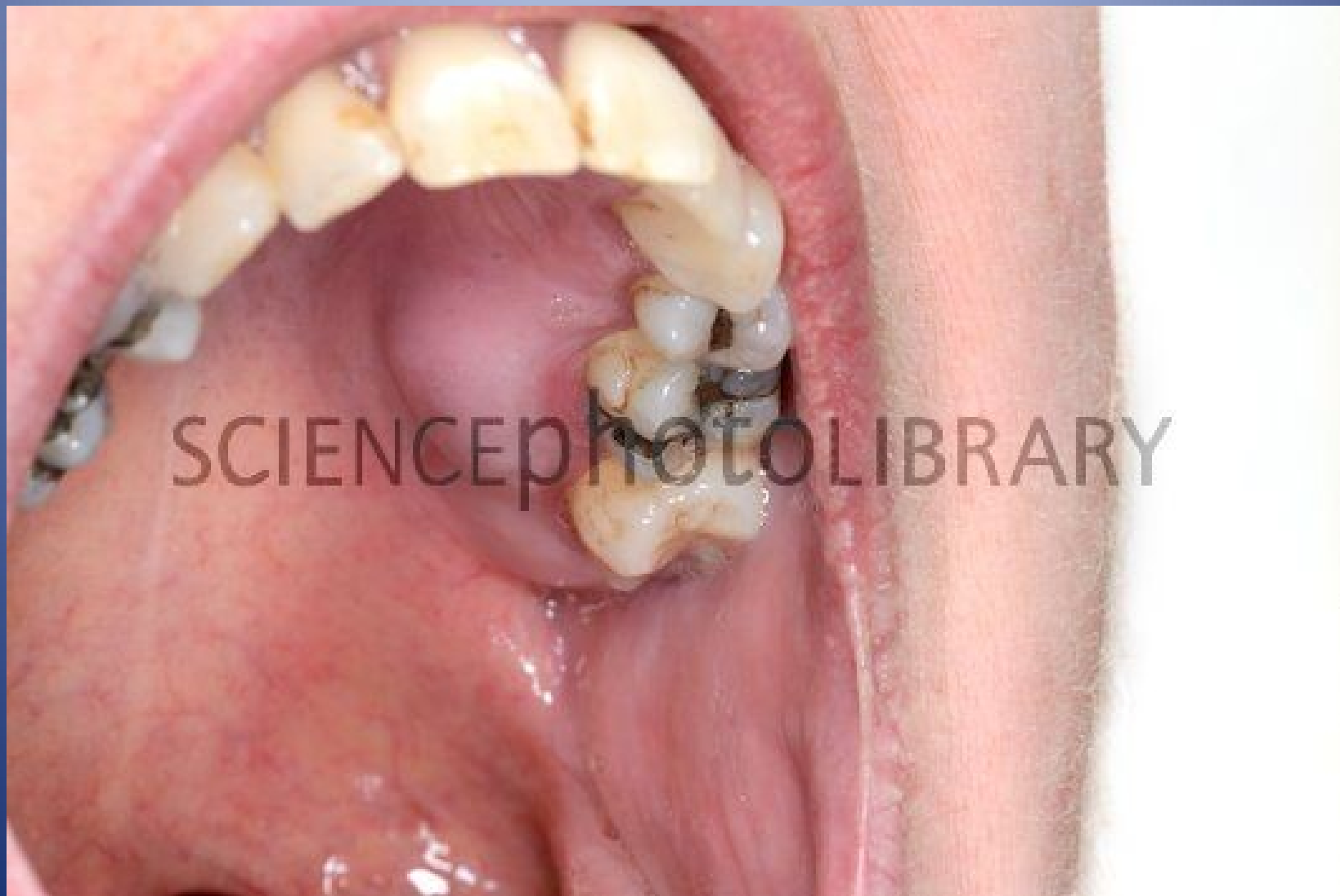


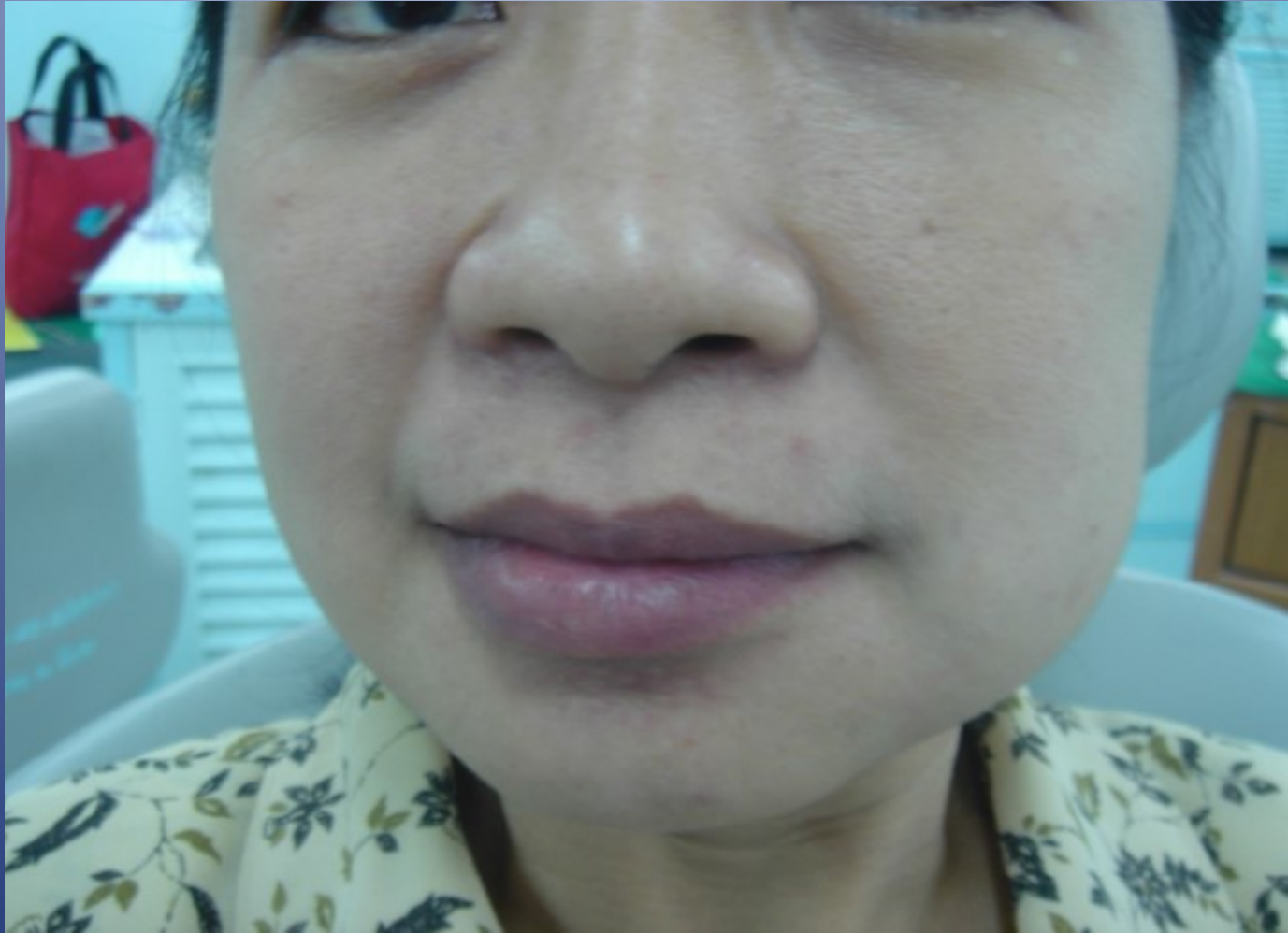
c

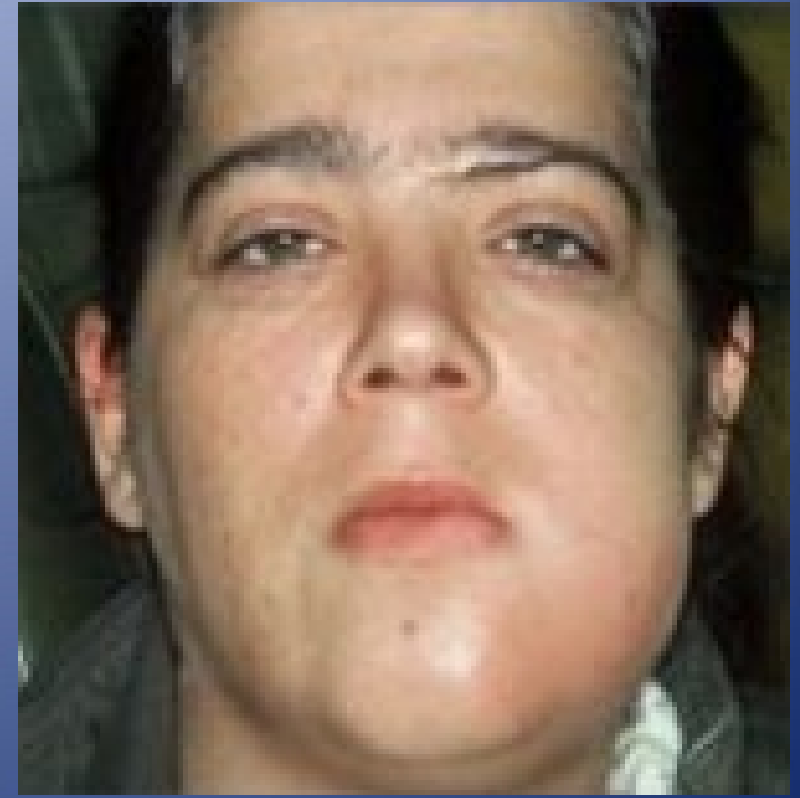
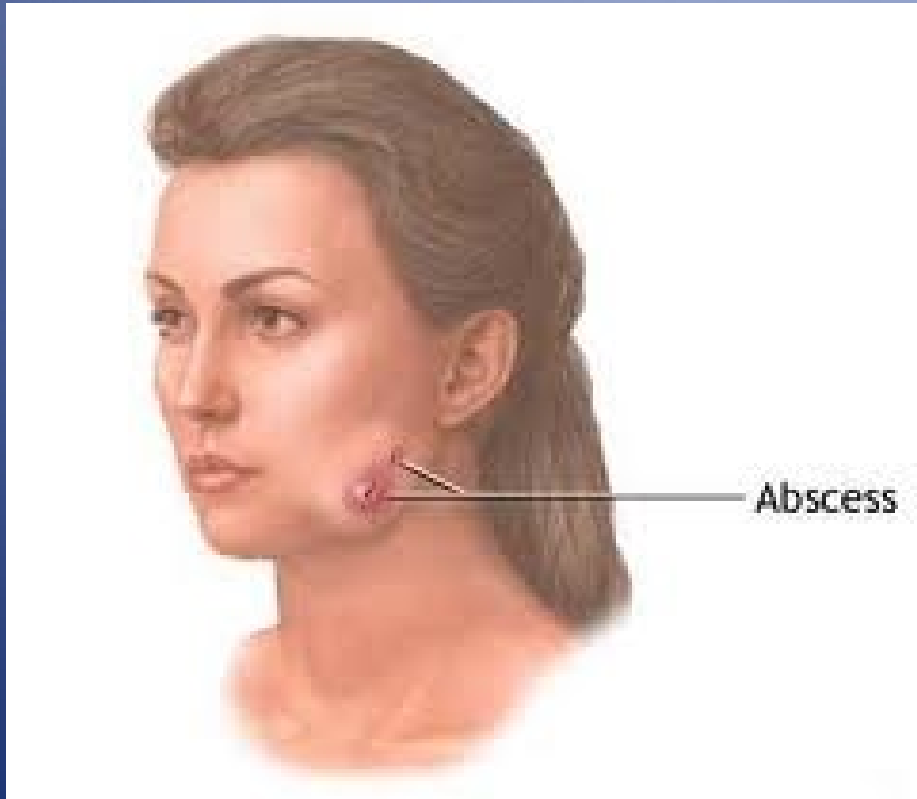
- Üst premolar ve molarlarda vestibül köklerden kaynaklı ise vestibülde, palatinal köklerden kaynaklı ise palatinalde şişlik olur.







- Alt ön keser dişlerde alt dudak ve çene ucu, alt premolar veya molar dişlerden kaynaklı ise submandibular şişlik görülür.



- Elektrik vitalite testlerine mutlaka negatif yanıt alınır.
- Diş alveolünden yükselmiştir ve her doğrultuda mobiliteye sahiptir.
- Çiğneme basınçları ve dinamik oklüzyonda mevcut ağrı artar.

Belirtiler ve Semptomlar

- AAA, hızlı bir başlangıç ve spontan ağrı ile karakterizedir.
- Reaksiyonun şiddetine bağlı olarak AAA'li hastalarda genellikle orta derecede veya şiddetli rahatsızlık ve/veya şişlik vardır.
- Eğer abse kemikte sınırlı ise genelde şişlik görülmez.

Belirtiler ve Semptomlar

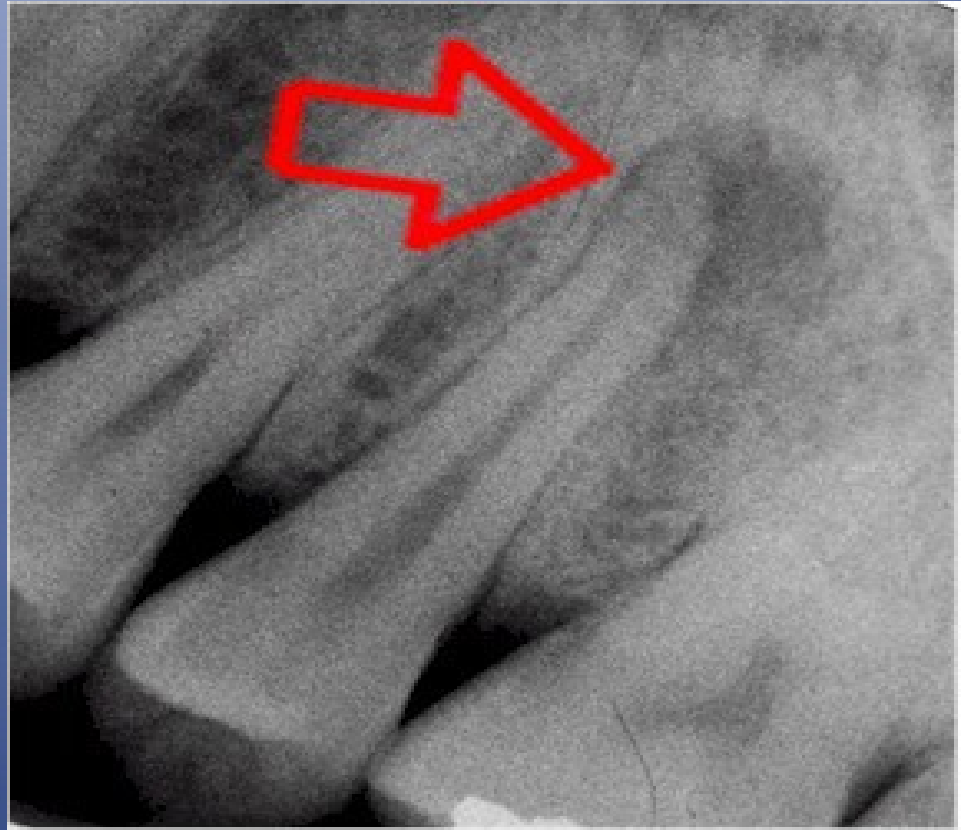- Ayrıca bazen vücut sıcaklığının yükselmesi kırıklık ve lökositoz gibi enfektif sürecin sistemik görünümleri de olabilir.
- Çünkü bu bulgular sadece nekrotik pulpalı, elektriksel ve termal uyarılara yanıt vermeyen dişlerde gözlenir. Buna rağmen bu dişler genellikle perküsyon ve palpasyonda ağrılıdır.

- İrritanlar tarafından hasara uğratılmış sert dokunun yıkım derecesine baęlı olarak, AAA'nin radyografik özellikleri hiçbir fark olmamasından, PDL boşluęundaki kalınlaşma ve bariz radyolüsent lezyonlara kadar deęişebilir.
- Yeni başlamış olguların röntgen filmlerinde, ilerlemiş olgularda görülen difüz radyolüsent alan dahi belirgin hale gelmemiş olabilir. Bu olgularda oksijenli su ile ıslatılmış pamuk tampon apikal dişetine sürülürse bir beyazlaşma görülür.

- Akut apikal periodontitisi takiben oluşmuşsa radyografik incelemede genişlemiş apikal periodontal membrana eşlik eden intra ve ekstra oral şişliğin filme yansımış diffüz radyolüsentliği izlenir.
- Bu görüntü kronik apikal iltihabın akutlaşması sonucu oluşmuşsa daha belirgin lokal apikal radyolüseni izlenir.

Akut Apikal Abse

- Periodontal ligament genişliğinin artışı yaygın bir bulgudur.

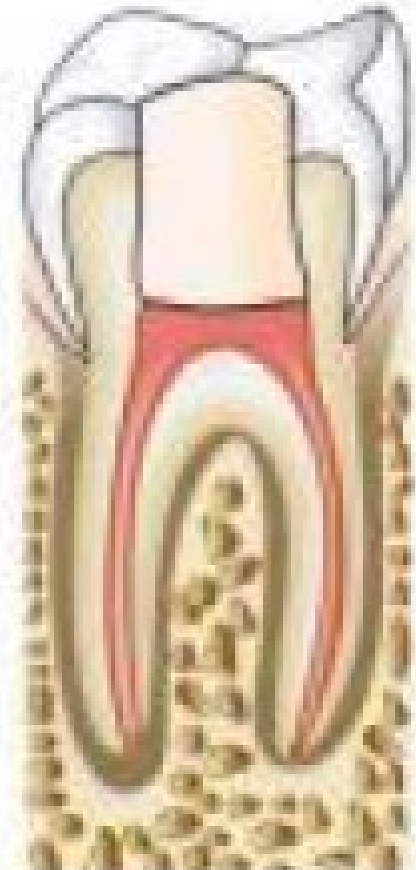
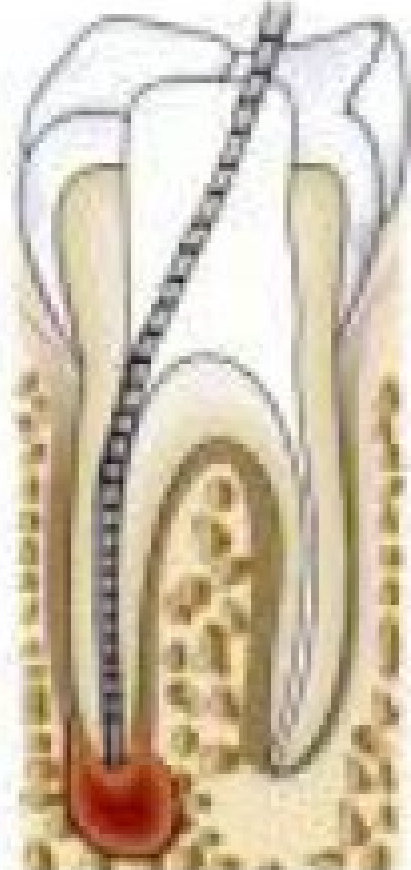


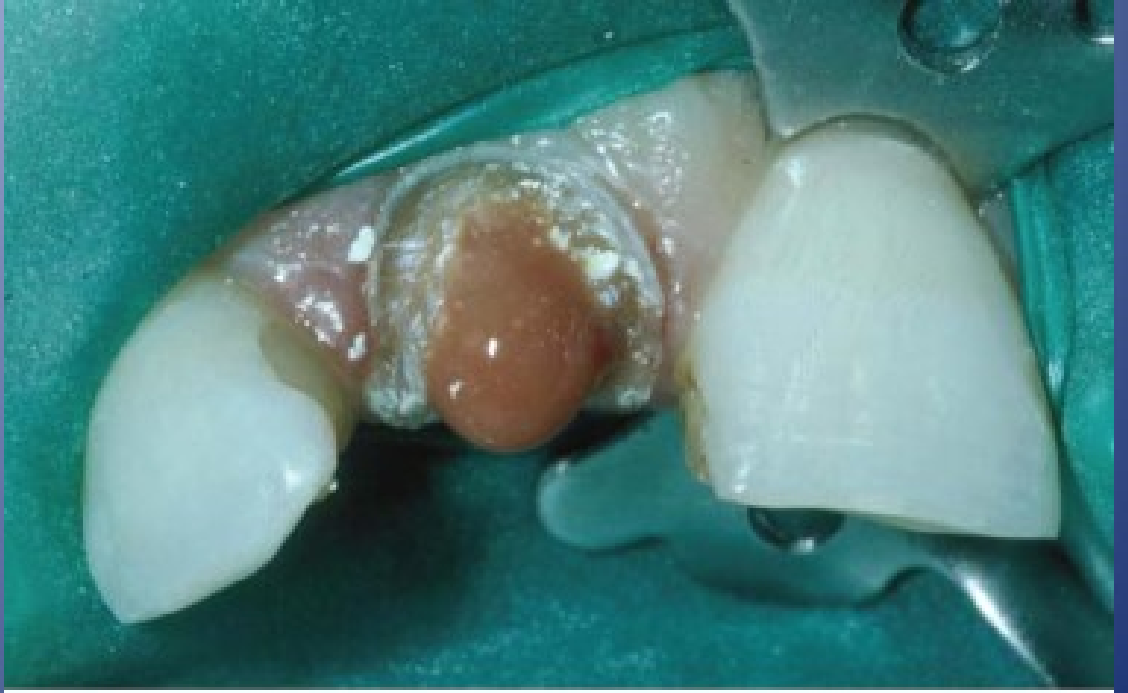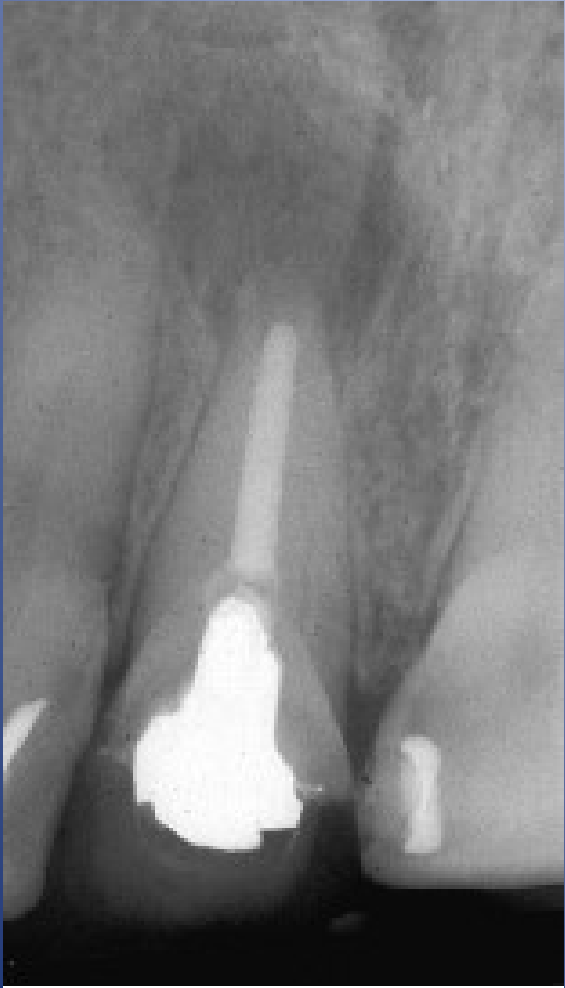Histolojik Özellikler

- AAA'nin histolojik incelemesinde, çok sayıda dağılmış PMN lökosit, debris ve hücre artıklarını içeren likefaksiyon nekrozunun lokalize yıkıcı lezyonu ve pürülan eksudanın birikmesi görülür.
- Abseyi çevreleyen granülomatöz doku vardır; bu nedenle lezyonu granülom içinde abse olarak tanımlamak en iyisidir.

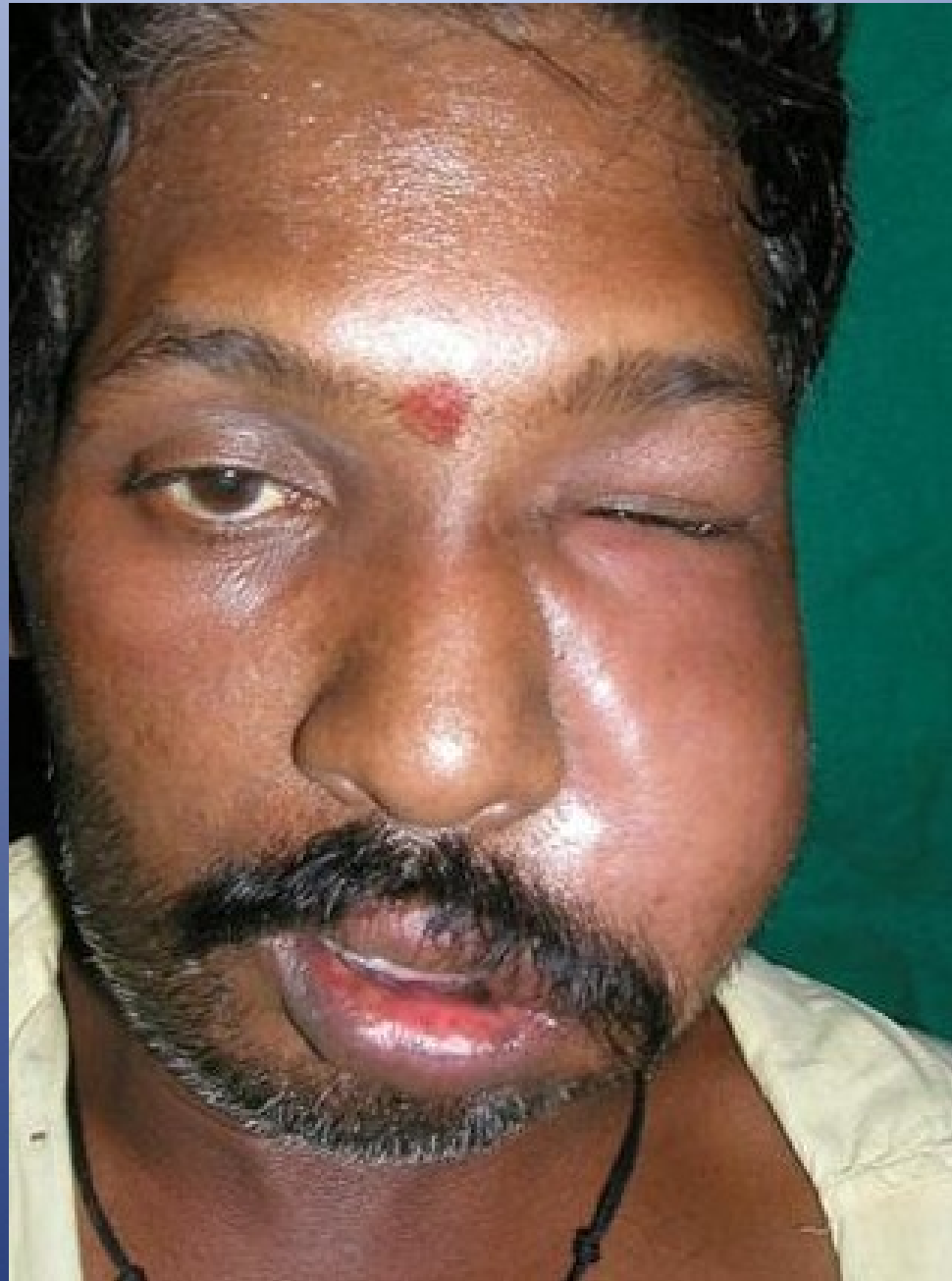Tedavi

- Altta yatan nedenin kaldırılması ile basınç hafifler (drenajın mümkün olduđu durumlarda) ve rutin kök kanal tedavisi çođu AAA olgusunun çözülmesine neden olur.
- Tedavide acil olarak nekrotik pulpanın çıkartılmasından sonra periradiküler eksudanın kök kanalı yolu ile boşaltılması gerekir.

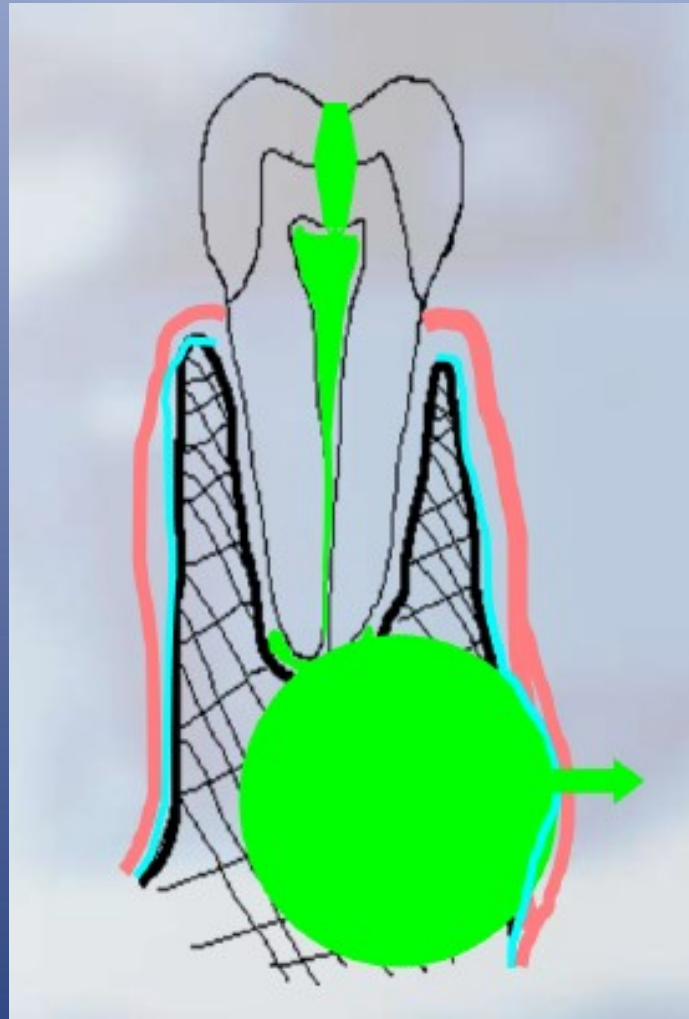



- K k kanalından drenaj yapılamıyorsa ve intraoral ŐiŐlik varsa yumuŐak doku insizyonu ile drenaj saĐlanmalıdır.
- EĐer hastada ateŐ, kırıklık gibi genel durumu tehdit eden belirtiler varsa ve  zellikle yeterli drenaj k k kanalı veya yumuŐak doku insizyonu ile yapılamamıŐsa antibiyotik tedavisine baŐlanmalıdır

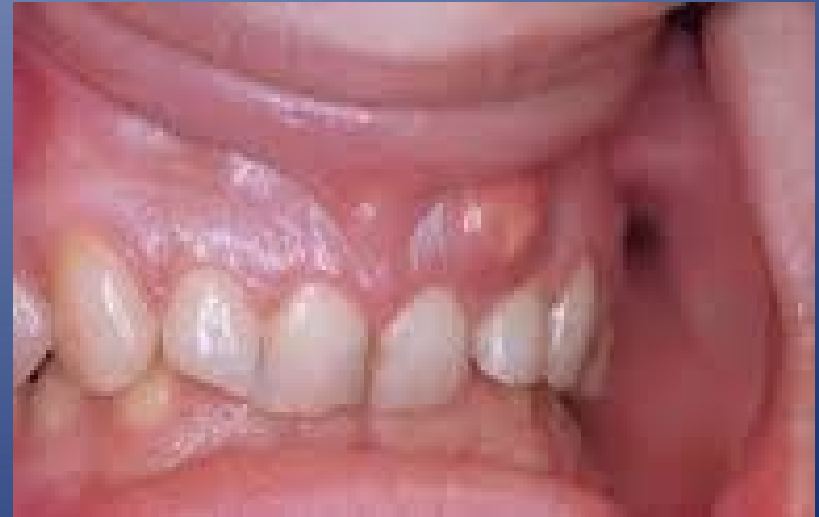
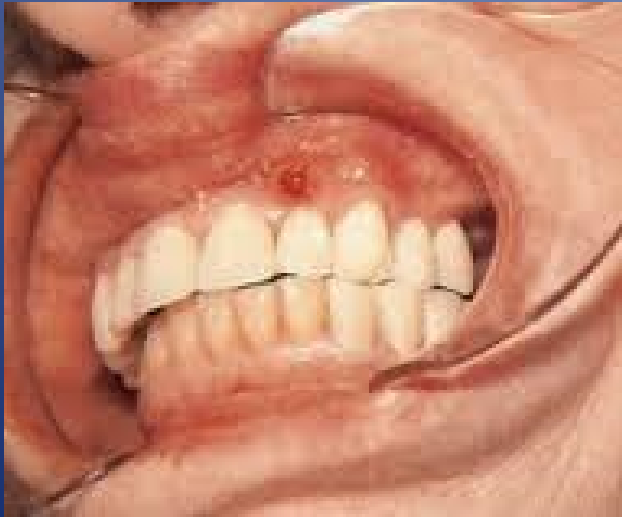
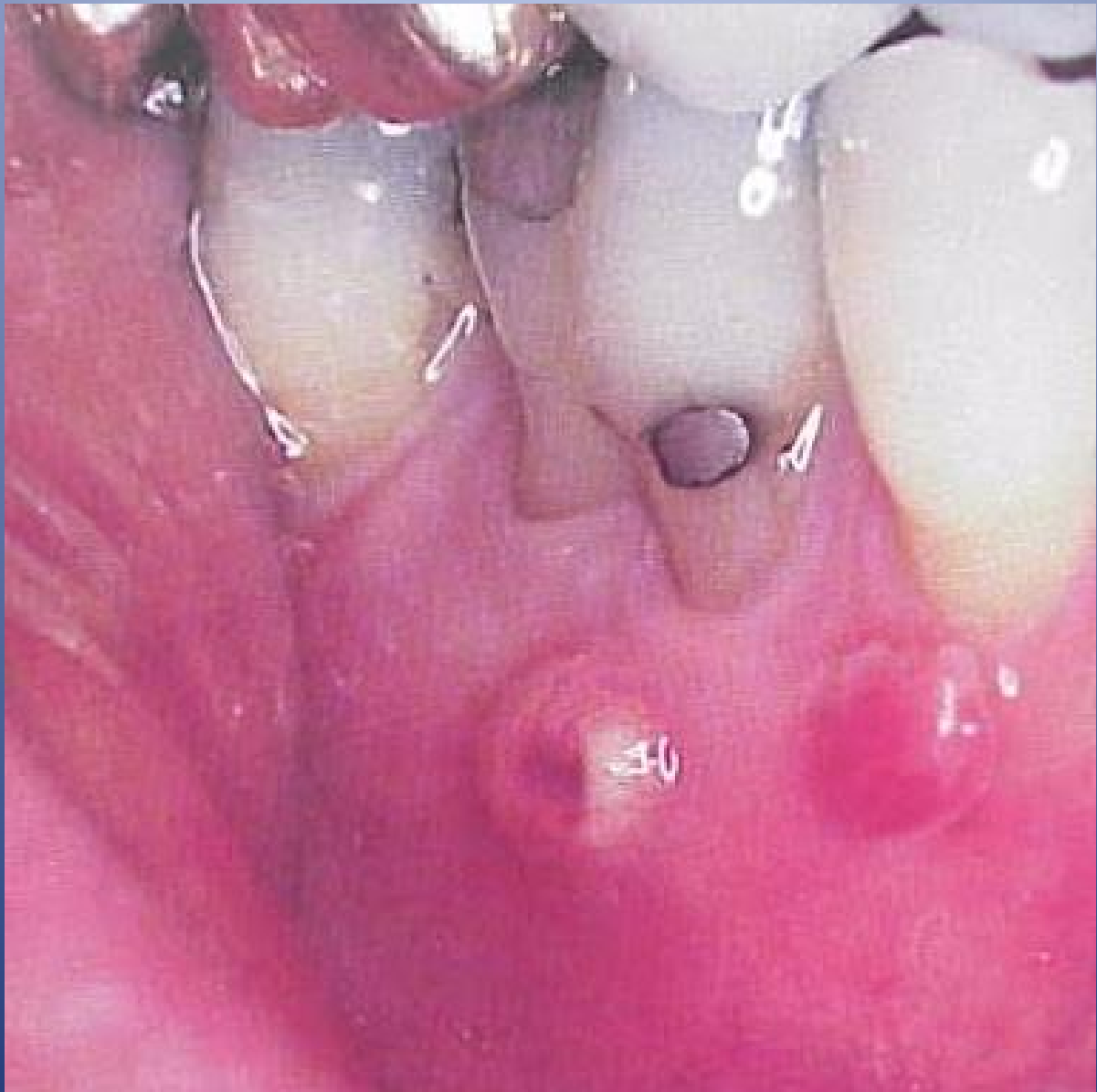
Kronik Apikal Abse



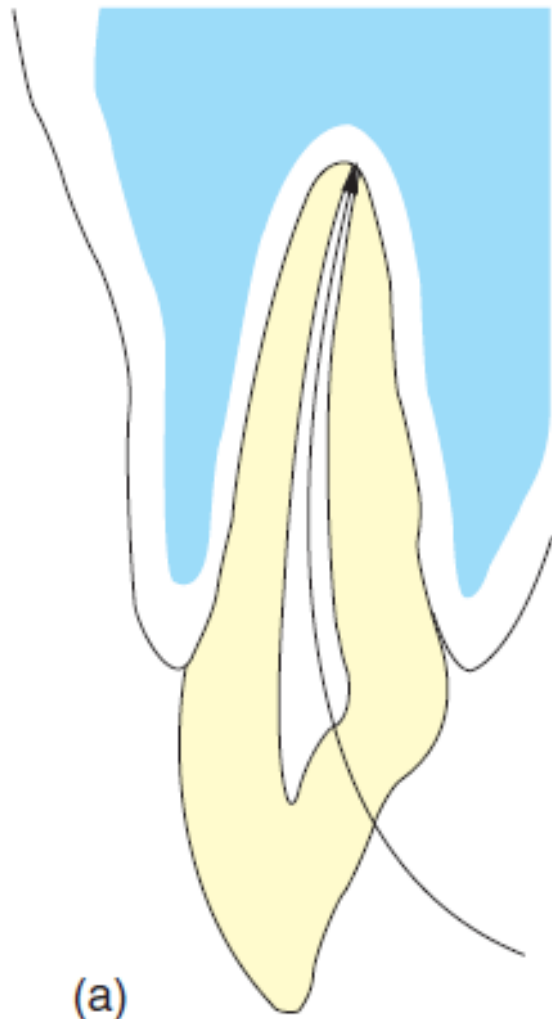Kronik Apikal Abse

- Kronik apikal abse (KAA), uzun süren lezyonların varlığının mukoza (sinüs fistülü) ya da deri yüzeyine direne olması ile sonuçlanan abseye sebep olmasıyla karakterize pulpa kaynaklı iltihapsal bir lezyondur.

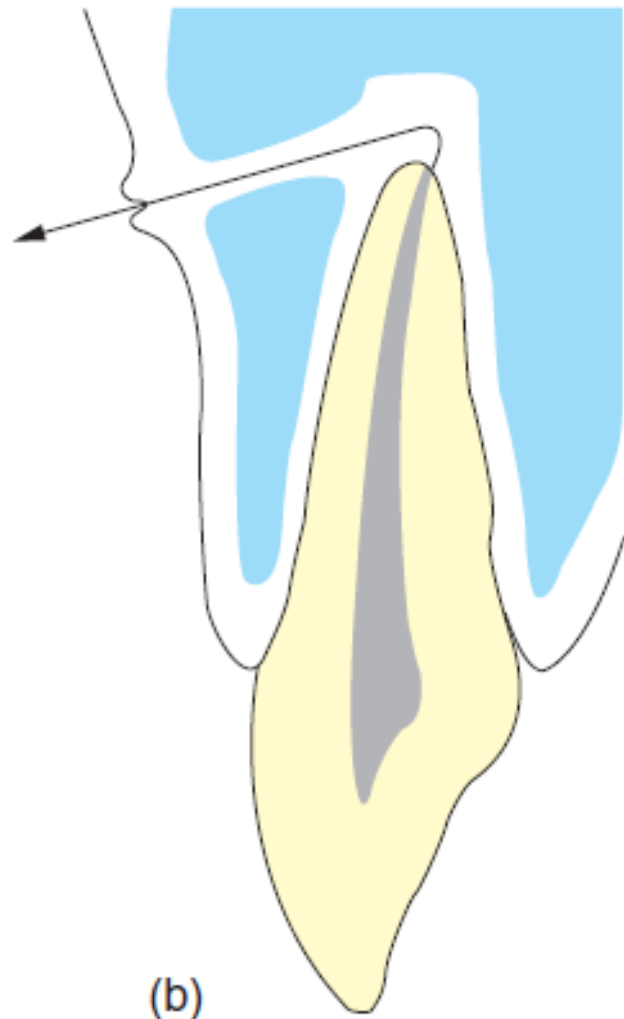




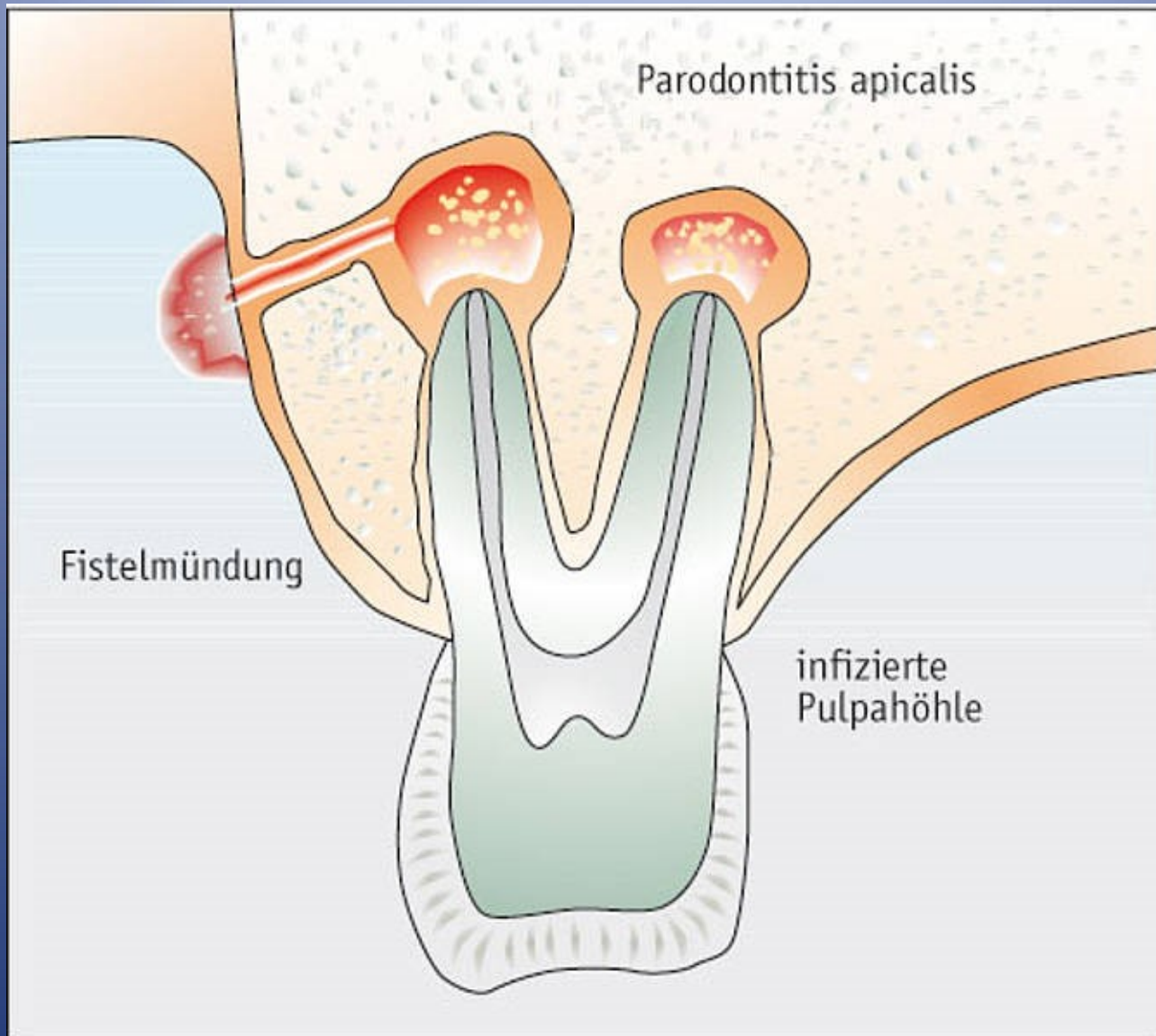
- Kronik apikal abse herhangi bir klinik belirti vermeden seneler boyu apikal alanda kalabilir.
- Ancak fistül varlığı halinde fistülün ara sıra açılarak içinden cerahat akması hasta tarafından fark edilebilir veya fistül ağzı rutin bir ağız içi muayene sırasında tespit edilebilir.

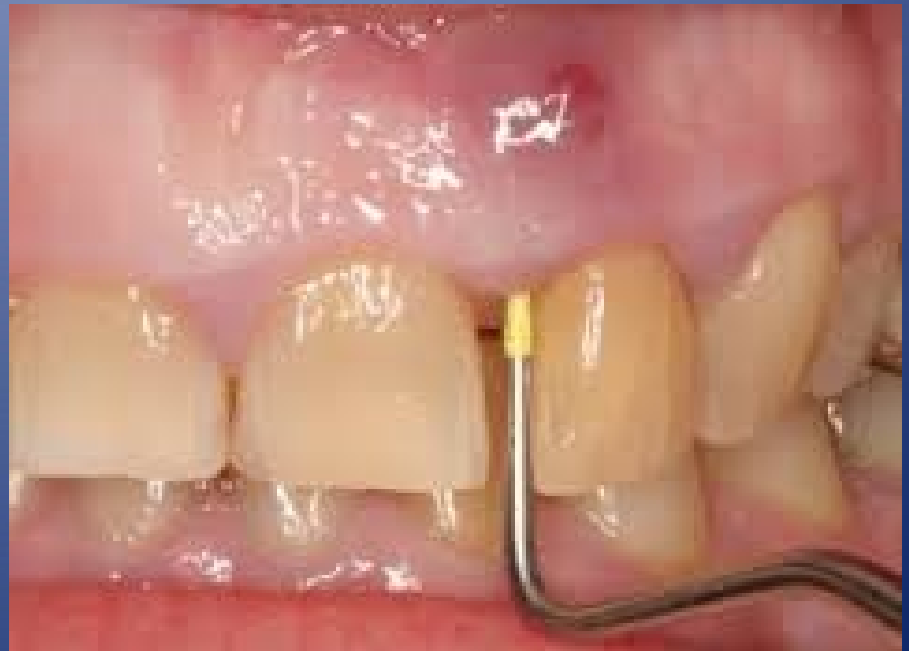
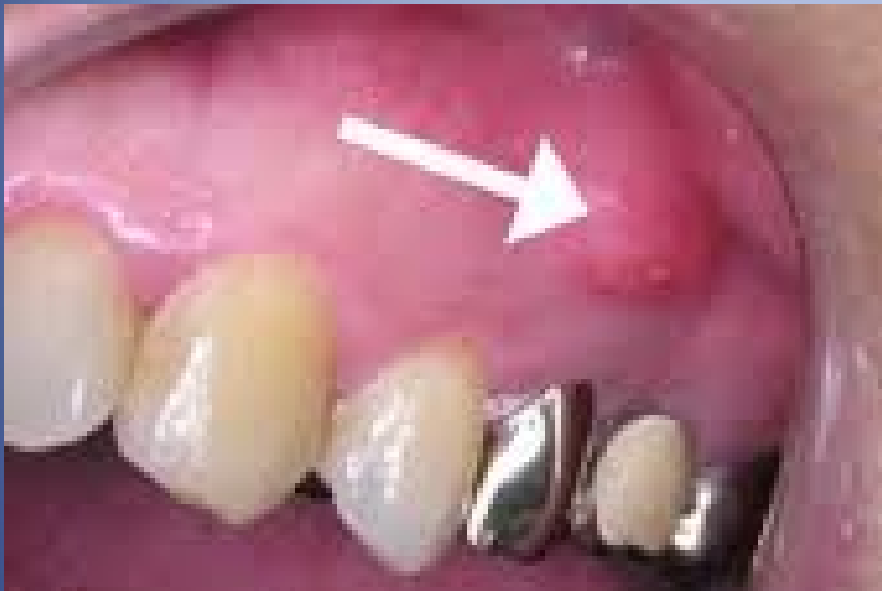
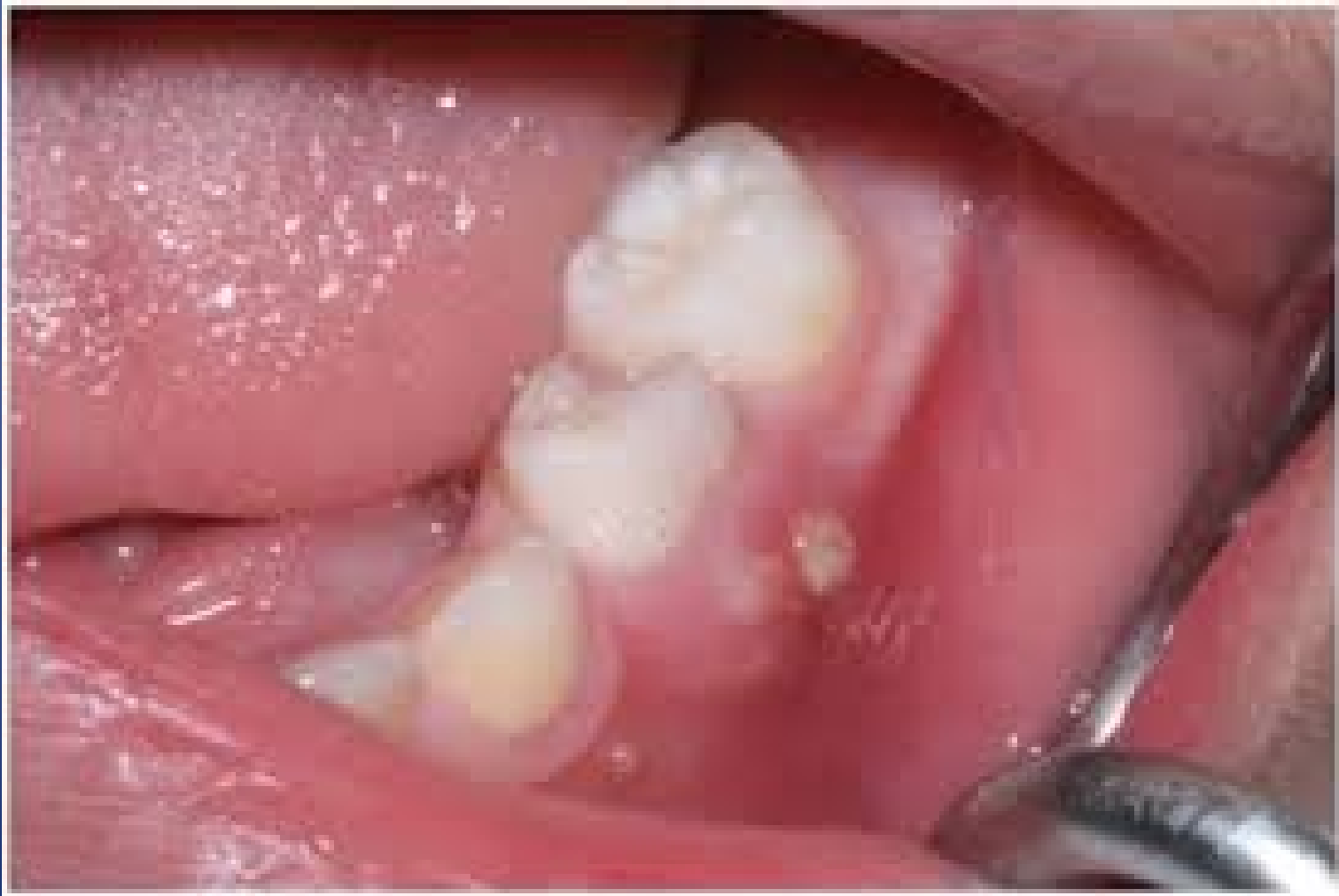(a)



(b)



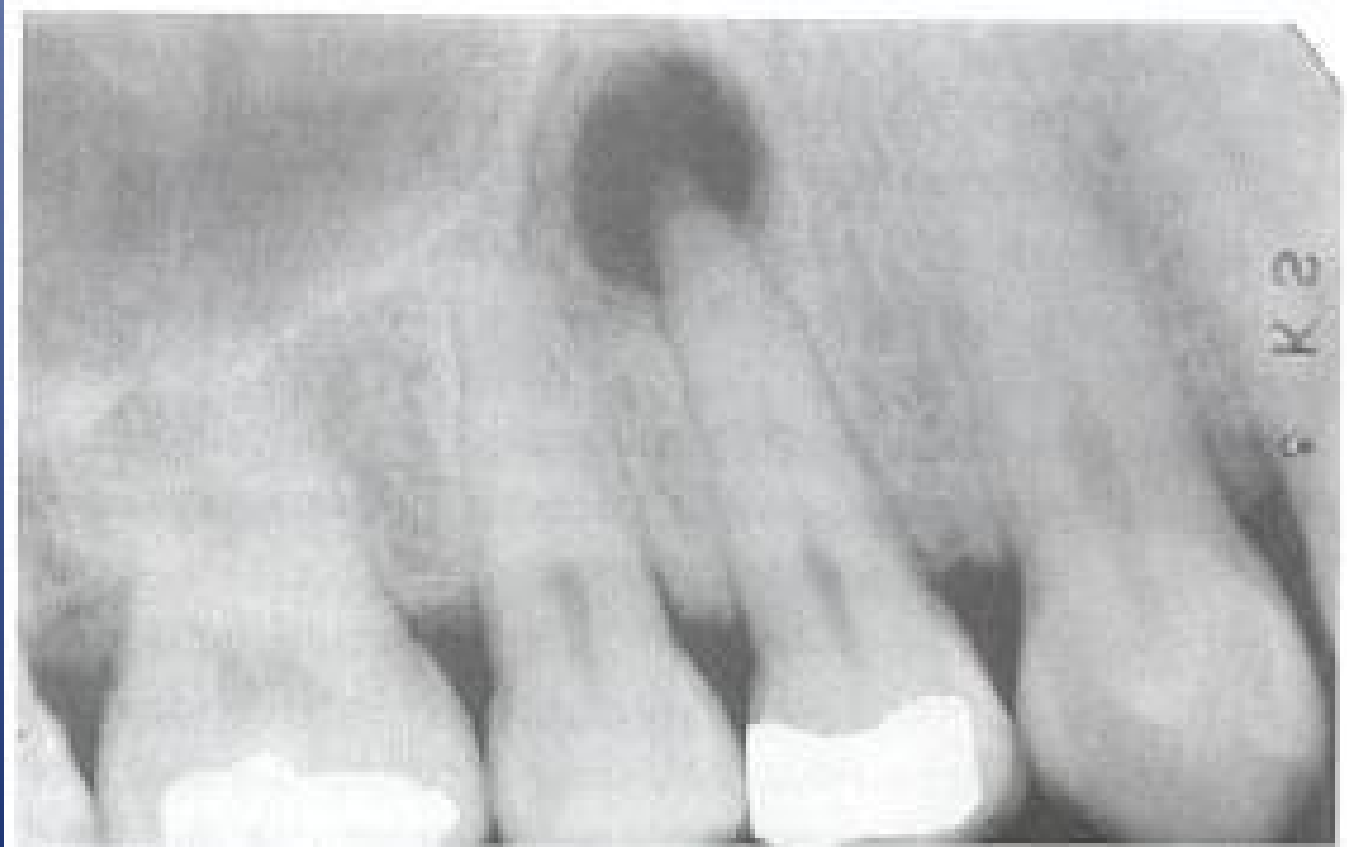



- Tıp dilinde fistül iki iç organı veya bir iç organla mukoza veya deriyi birleştiren, kendiliğinden iyileşme eğilimi göstermeyen konjenital veya kazanılmış bir yol olarak tanımlanır.

- Diş kökenli fistül ise apikal iltihabın kortikal kemik perforasyonunun lokalizasyonu ve bunun yüz kası ile ilişkisine bağlı olarak ağız mukozasına, deriye veya yüzün anatomik boşluklarından sinüs maksillaris, burun boşluğu veya orbitaya açılan patolojik boşaltma kanalı olarak tarif edilmektedir

- Kronik apikal absenin başka bir belirtisi yoktur. Dişteki renklenme veya rutin radyolojik incelemede tesadüfen teşhis edilirler.



Etyoloji

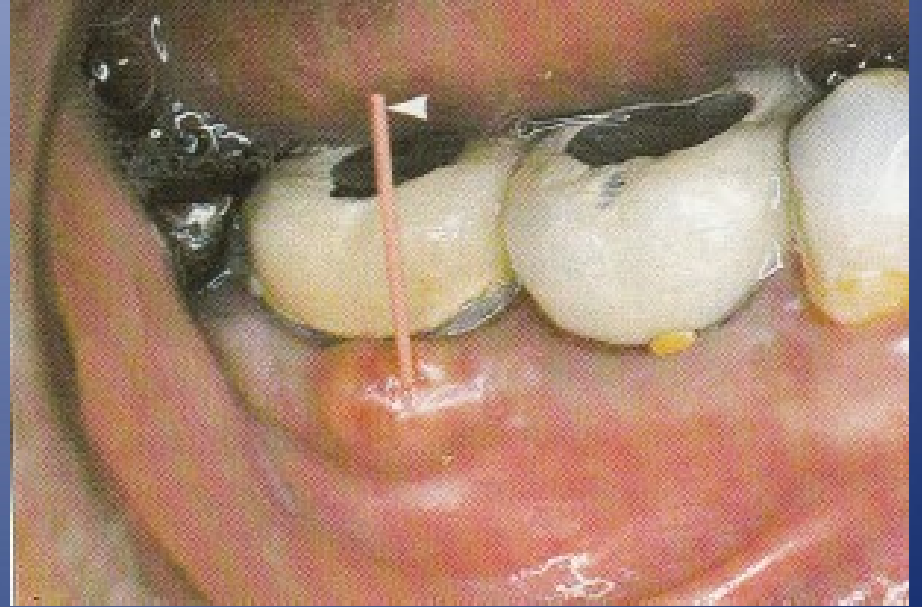
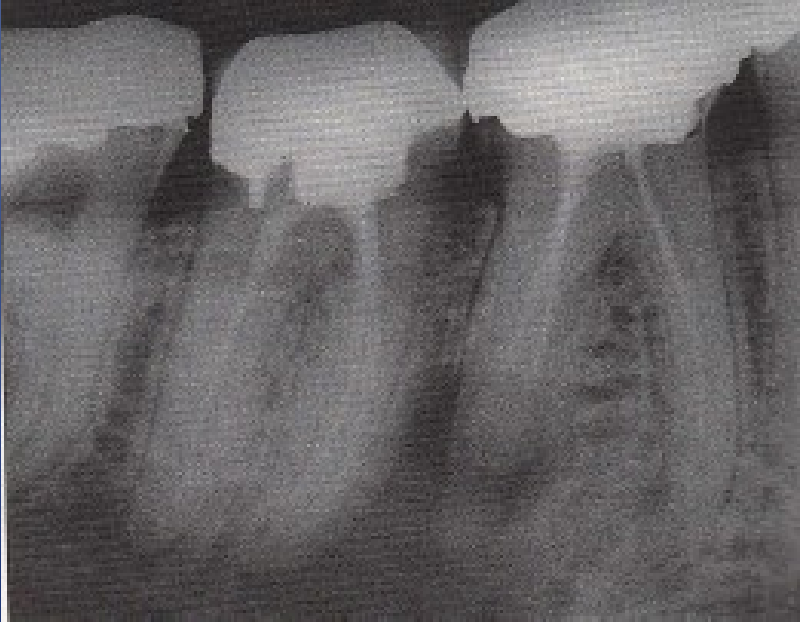
- KAA'nin patogenezi AAA'ninki ile benzerdir. O da pulpa nekrozundan kaynaklanır ve genelde abse oluşturmuş kronik apikal periodontitis ile ilişkilidir.
- Abse, oral mukozada ve bazen de fasiyal dermiste fistül ağzı oluşturmak için kemikte ve yumuşak dokuda tünel açarak ilerler.

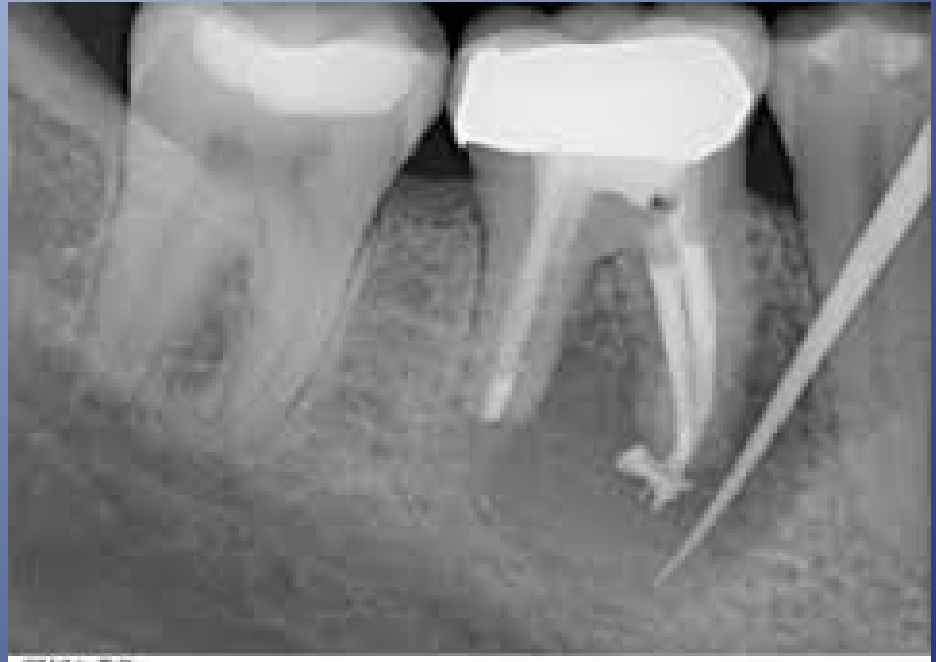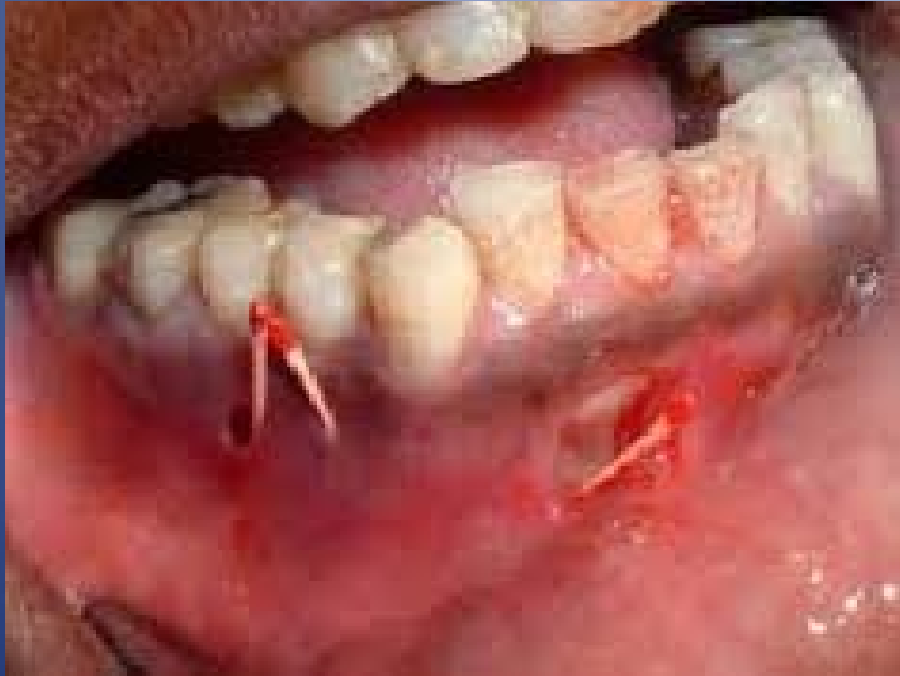- Bu lezyonlardaki histolojik bulgular semptomatik apikal periodontitisdeki bulgular ile benzerdir.
- KAA, periodonsiyum yoluyla sulkus içine de direne olarak periodontal abseyi ya da cebi taklit edebilir.

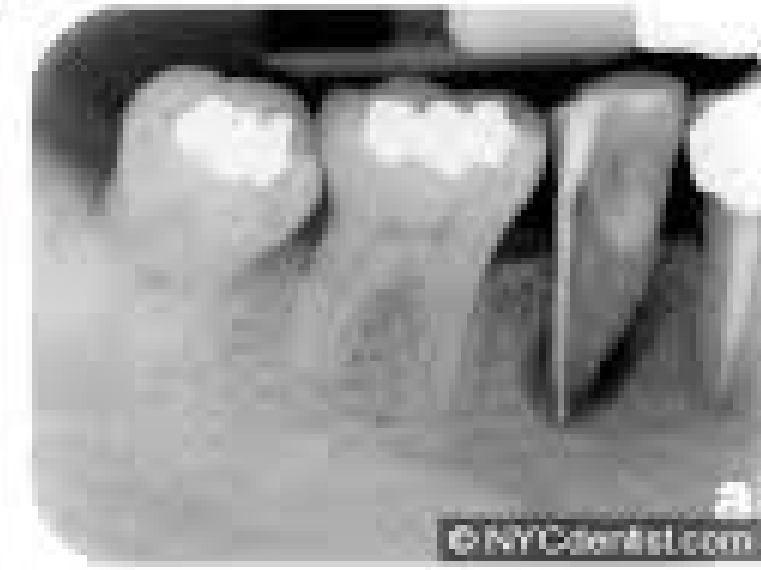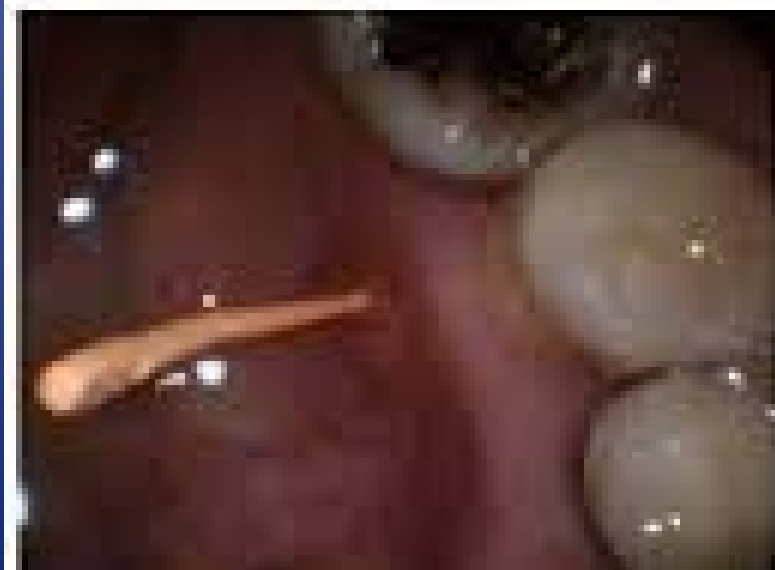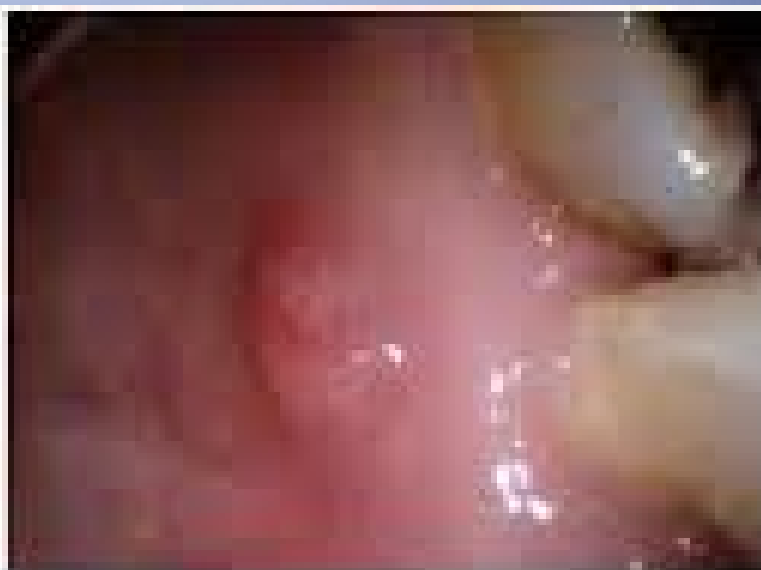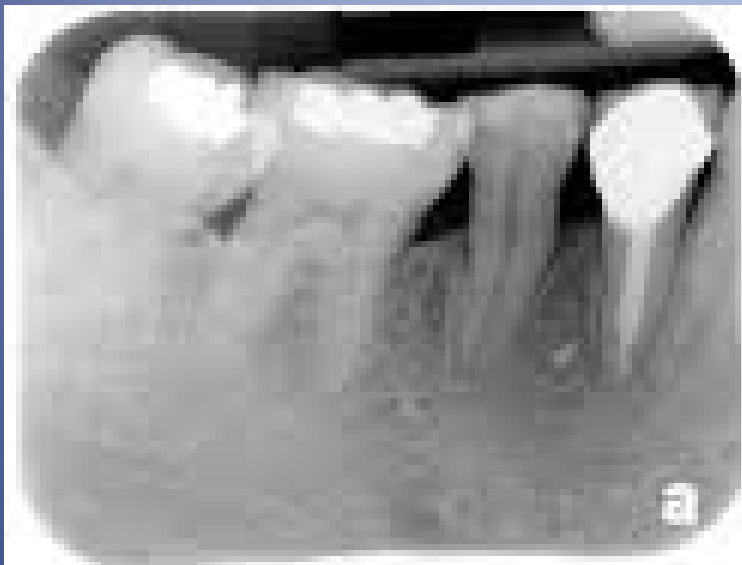Belirtiler ve Semptomlar

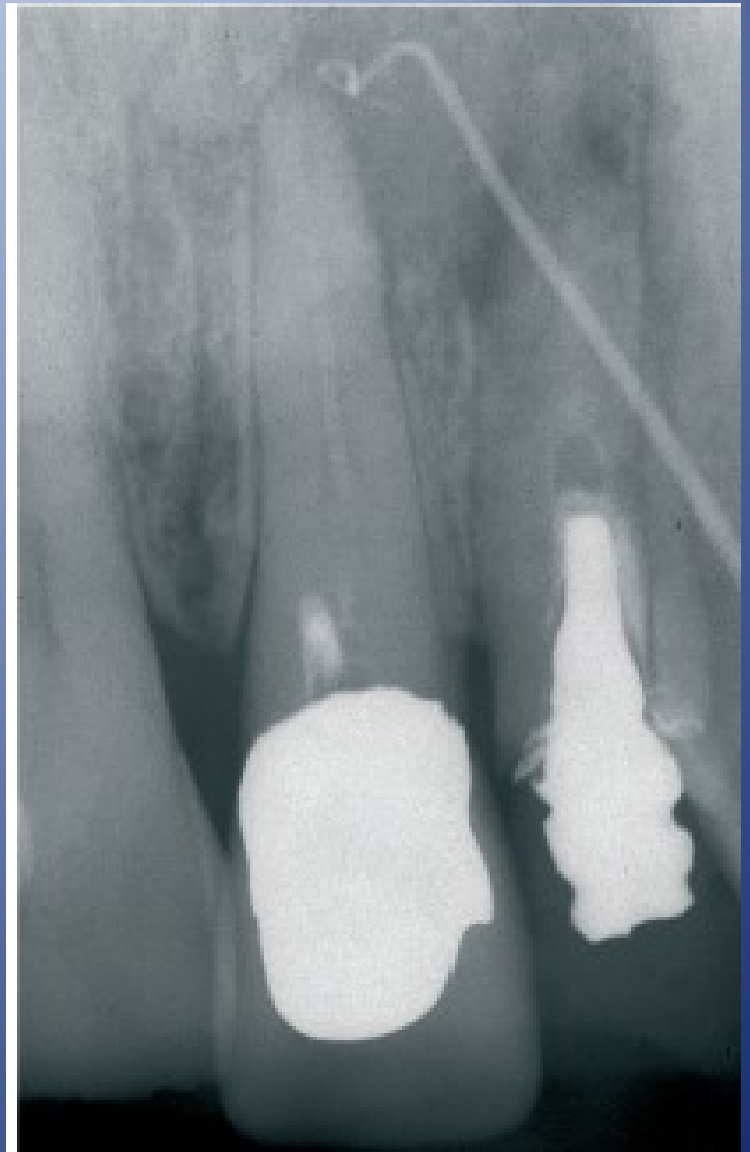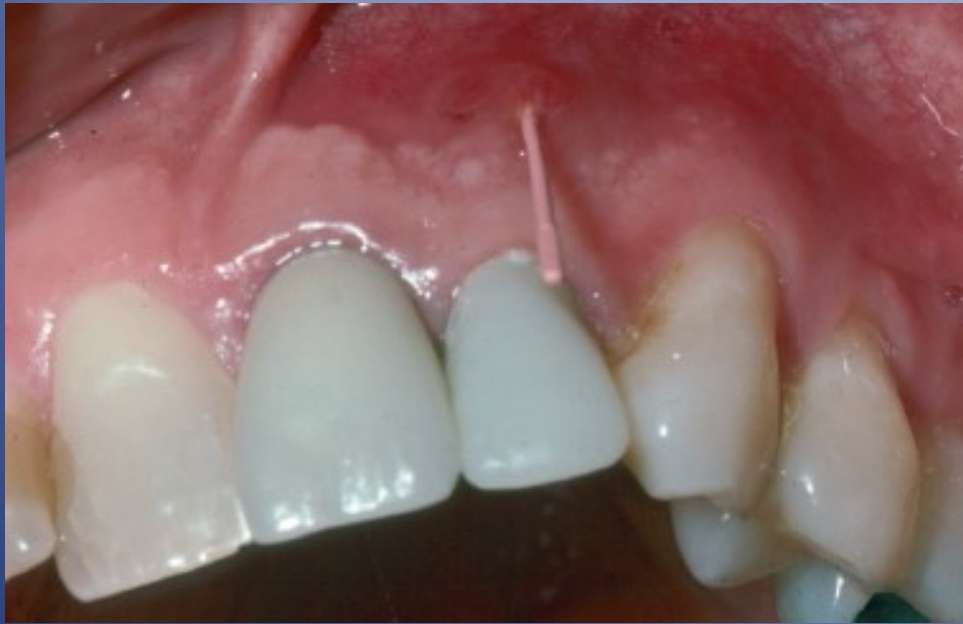- Fistül yolunun geçici olarak kapanmasının ağrıya neden olduğu durumlar haricinde KAA drenaj sağlandığı için genelde asemptomatiktir.
- KAA'nin klinik, radyografik ve histopatolojik özellikleri asemptomatik apikal periodontitis ile benzerdir. Farklı olan özellik, iltihaplı bağ dokusu ile çevrili epitel ile parsiyel ya da total olarak sınırlanmış sinüs fistülüdür.

- İnaoral fistüllerin sebebini bulmak genellikle kolay olmasına karşın ekstraoral fistüllerde teşhis hataları sıklıkla görülmektedir.

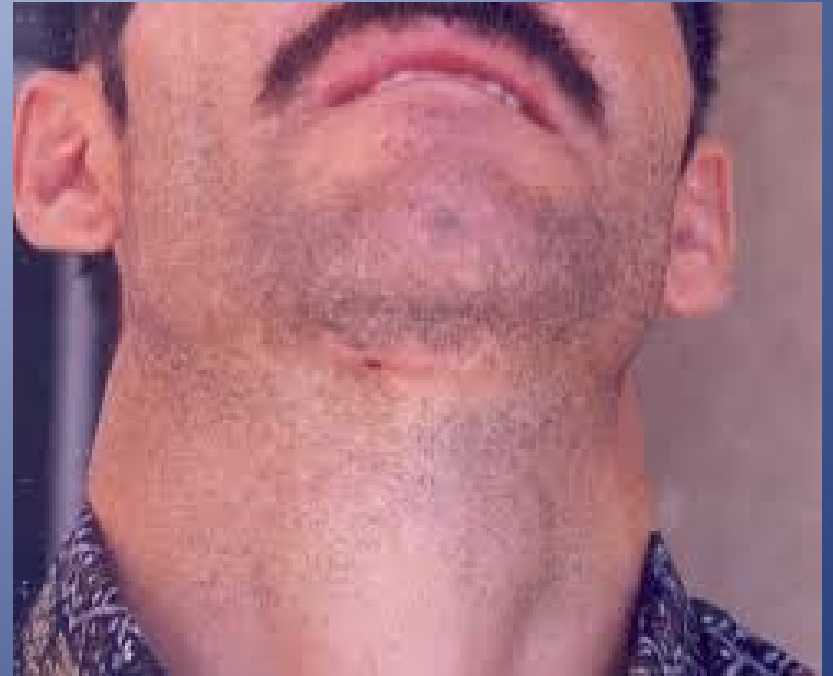
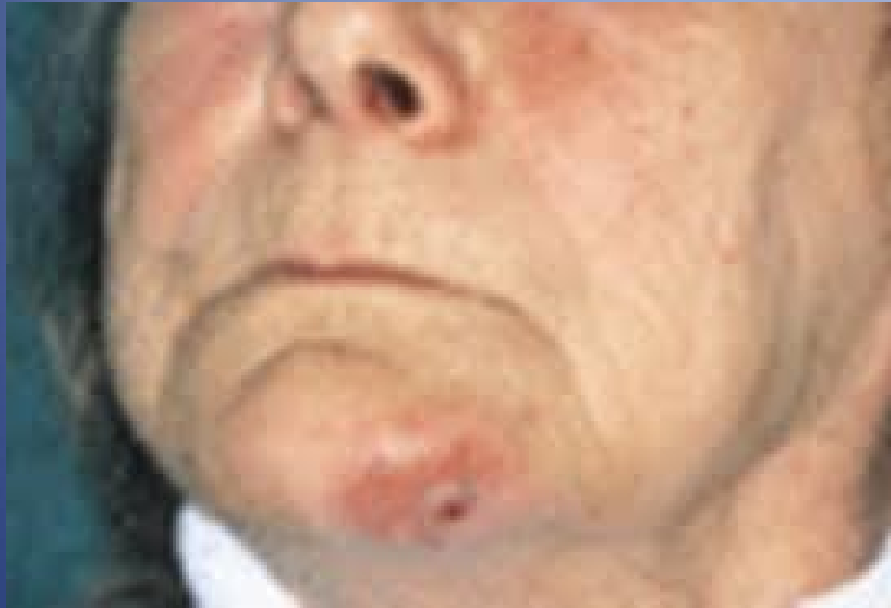






- Ekstraoral fistüller sıklıkla alt çenede kesici ve molar dişlerdeki lezyonlardan kaynaklanır.
- Genellikle çenede ve submental bölgede, nadiren de burun bölgesinde izlenirler. Alt çenede kanin hatta premolarların alveolleri ark dışına yakın olduklarından, cerahat transversal olarak hareket ettiğinde vestibül oral mukozada, alt keser dişlerde vertikal yönde ilerlediğinde ise çene ucu bölgesinde sıklıkla ekstraoral olarak fistülize olurlar



- Radyografik incelemede koyu ve diffüz bir periodontal lezyon izlenir.
- Kronik apikal periodontitisle ve kistik lezyonlarla karıştırılabilir. Ancak bu tip lezyonlarda radyografik görüntü kronik apikal abseye göre daha yuvarlak ve sınırları belirgindir.

Endodontik orijinli olmayan periapikal lezyonlar:

Periapikal patolojilere benzeyen kemiğin lezyonları, periradiküler semental displazilerin (sementoma) başlangıç evresi, monostatik fibröz displazinin erken evresi, ossifying fibroma, primordial kist, lateral periodontal kist, dentijeröz kist, median maksillar veya mandibular kist, travmatik kemik kisti, santral dev hücreli granüloma, santral hemanjiom, hiperparatiroidizm, miksoma ve ameloblastyomadır.

Bu lezyonlarda genellikle apeks çevresindeki lamina dura sağlamdır ve ilgili diř pulpa testlerine normal cevap verir.

Bu lezyonların kesin tanısı sıklıkla cerrahi biyopsi ve histopatolojik inceleme ile yapılır..

Periapikal Lezyonların Ayırıcı Tanısı Hangi Hastalıklarla Yapılır?

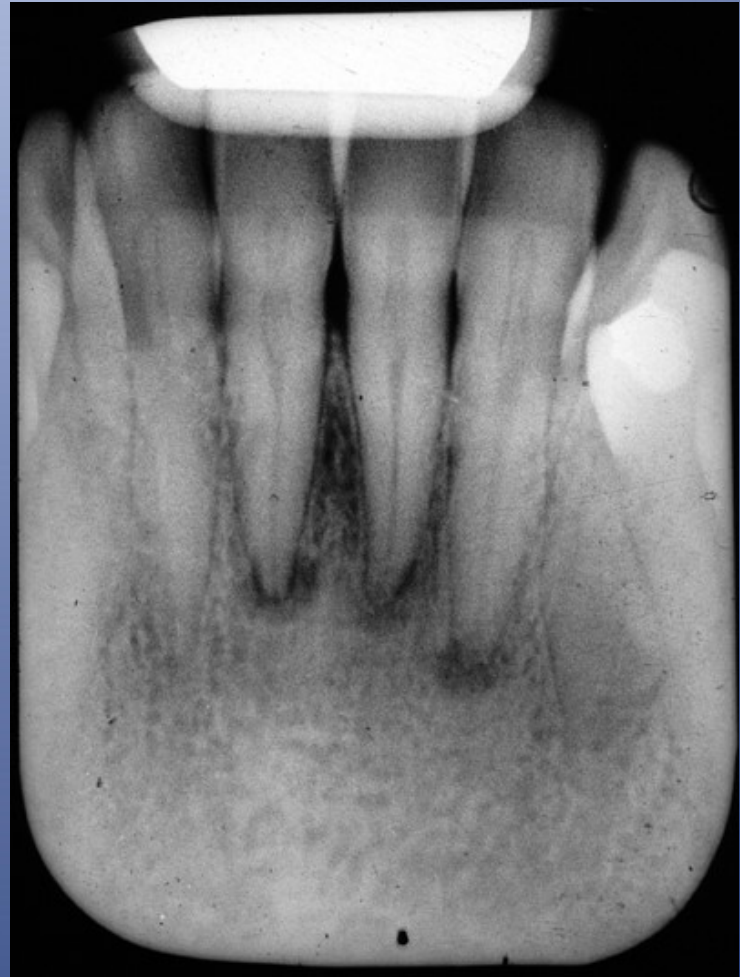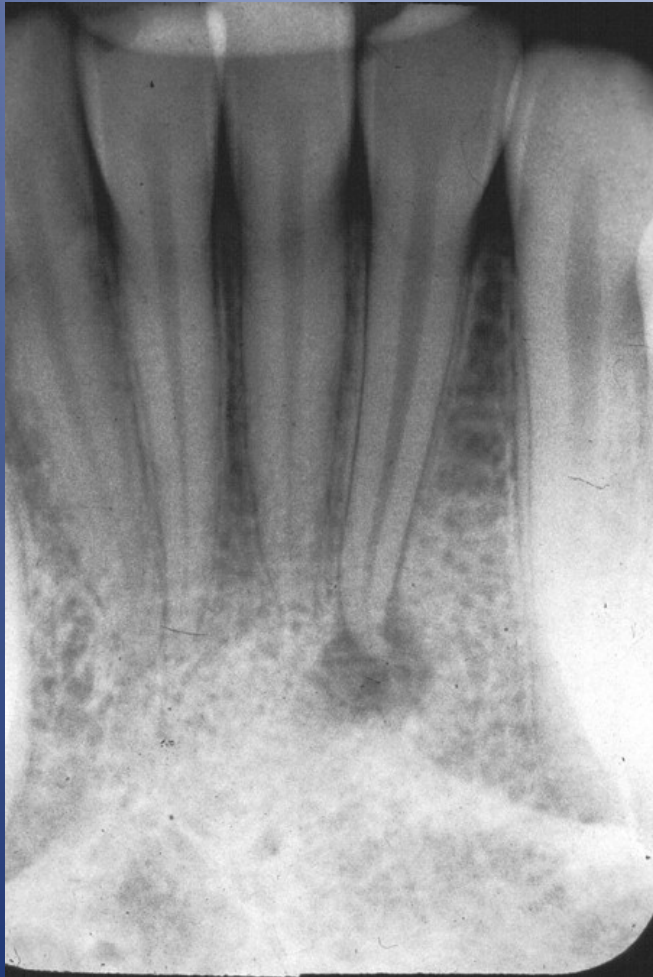- Periapikal granülom
- Periapikal kist
- Apikal apse
- Apikal skar (cerrahi defekt)
- Perio-endo lezyon
- Condensing osteitis
- Osteosklerozis
- Periapikal semental displazi
- Florid osseoz displazi
- Tümör

Periapikal Semental Displazi

- Diğer adı Sementoma.
- Pulpa «*vital*» dir.
- Hasta asemptomatiktir.
- Klinik bulgu vermez.
- Herhangi bir tedaviye gerek yoktur.

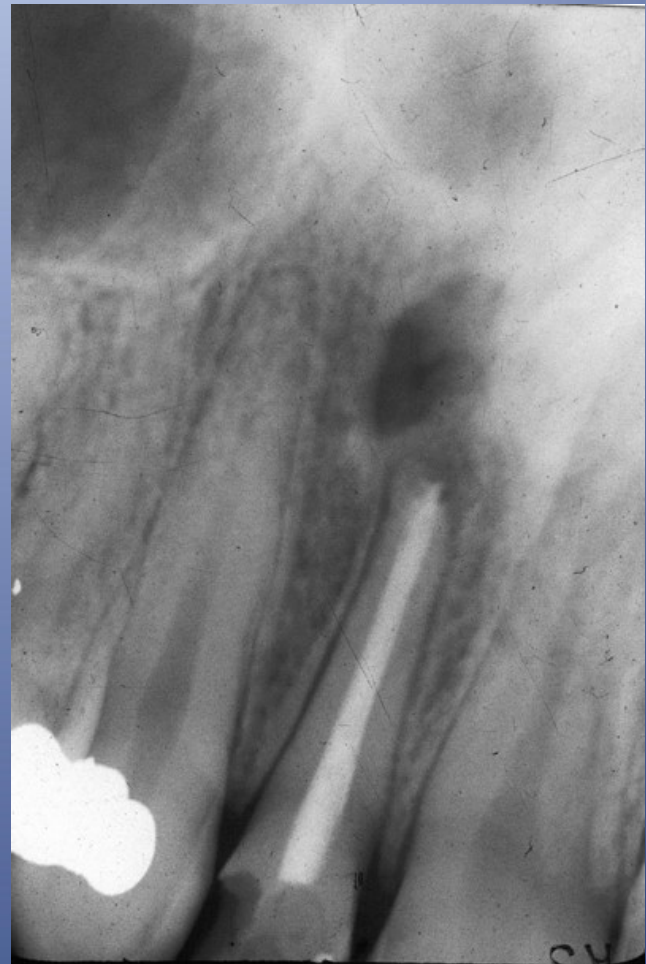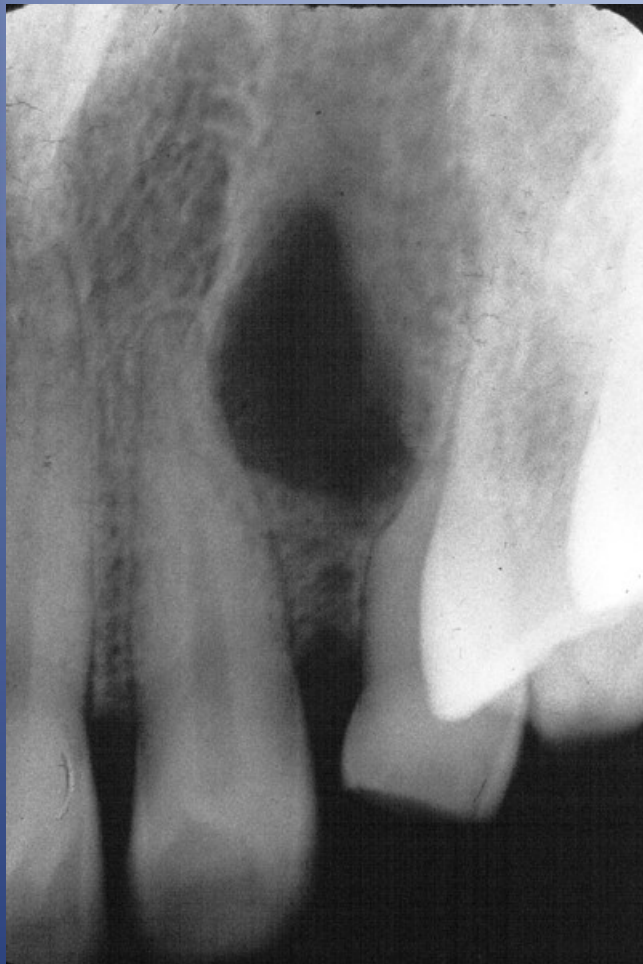Periapikal Semental Displazi

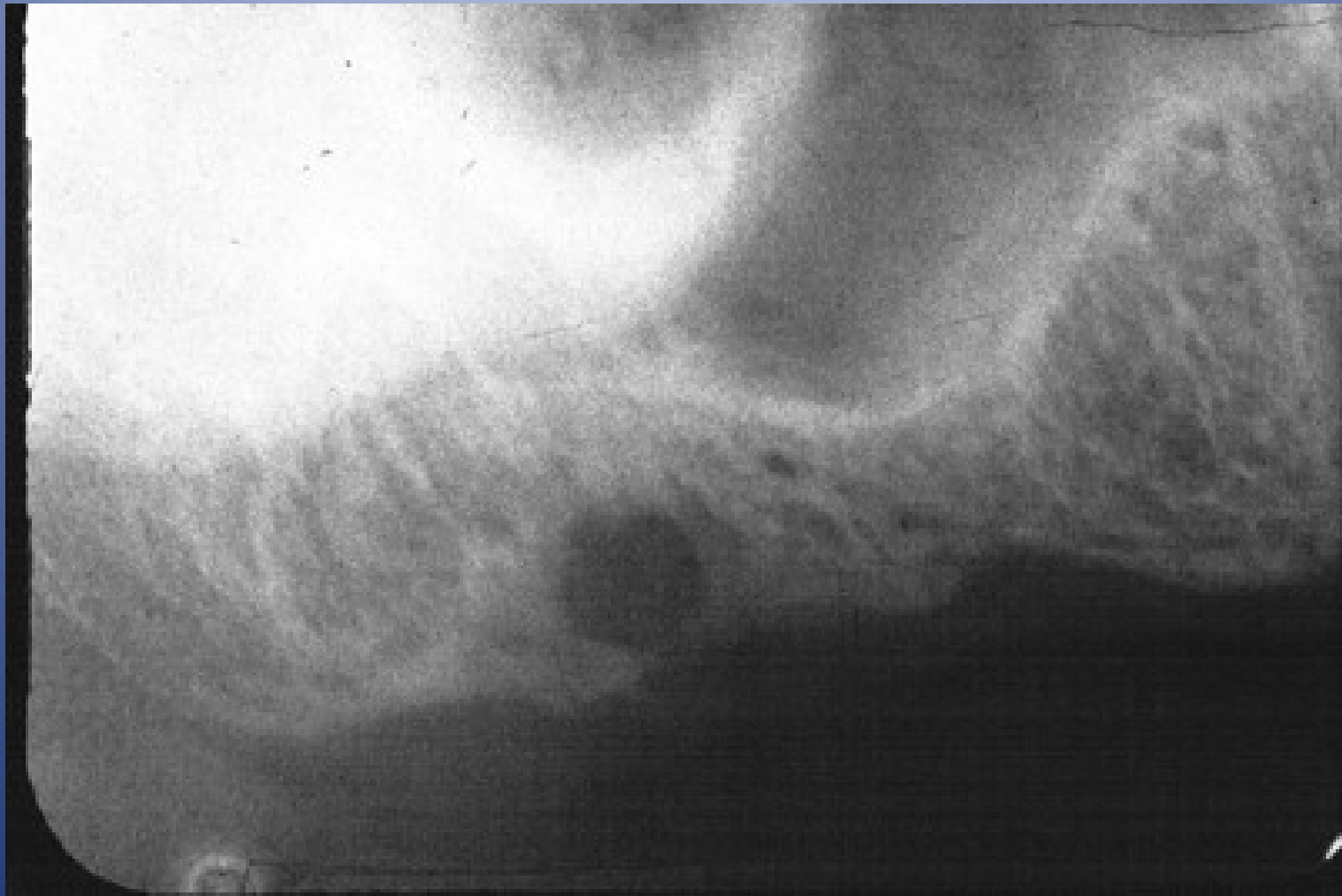
- Hastaların %85'i kadındır.
- Afrika-Amerikanlarda 3 kat daha fazla görülür.
- Mandibular anterior bölgede yaygın görülür.
- Bilateral olabilir.
- Sınırları belirgin radyolüsent, opak veya mix.



Apikal Skar

- Normalde cerrahi işlem bölgesi kan pıhtısı ile dolar ve daha sonra remineralizasyon ve remodelasyon ile doku tamir olur.
- Ancak bazı durumlarda normal mineralizasyon ve remodelling olmaz.
- Hasta asemptomatiktir ve tedavi gerekmez.





Ayırıcı tanı yapılırken dikkat edilecek noktalar:

- Lezyon radyolusent mi, radyoopak mı yoksa kombine mi?

Radyoopak lezyon condensing osteitis olabilirken, içeriğinde radyoopak kitleler bulunduran radyolusensiler nonodontojenik kistlere ait olabilir.

- Lezyon nerede lokalize?

Lezyonun ilgili dişlerle olan ilişkisi radyografilerle ve gerekirse üç boyutlu görüntüleme teknikleri ile incelenmelidir.

- Hangi dişlerin apikali lezyonla ilişkili?

- Lezyonla ilişkili görülen dişlerin muayenesi

Pulpa vitalitesi

Periapikal testler

Kök rezorpsiyonu

- Lezyonun boyutu

- Lezyonun sınırları

- İyi sınırlı

- Sınırları belirgin olmayan

- Radyoopak sınırları var



Ders bitt